Xz.36

R.C.P. EDINBURGH LIBRARY
R28642J0236

Ueber die

Schicksale verlagerter und embolisierter Gewebsteile

im

tierischen Körper.

Inaugural-Dissertation

der

hohen medizinischen Facultät der Universität Rostock

zur

Erlangung der medizinischen Doktorwürde

ROYAL COLLEGE OF PHYSICIANS, EDINB.
LIBRARY.

vorgelegt von

Paul Lengemann,
approbierter Arzt aus Hamburg.

Mit 43 Abbildungen auf vier Tafeln.

Wiesbaden.
Verlag von J. F. Bergmann.
1897.

Seit Entdeckung der Parenchymzellenembolie durch Turner und Jürgens hat man zwar eifrig darnach geforscht, was für verschiedene Zellarten, und unter welchen pathologischen Verhältnissen sie verschleppt werden können, weniger aber die Schicksale verfolgt, die sie im tierischen Körper erleiden. Wir wissen, dass Leberzellen bei der Puerperaleklampsie, (Jürgens, Klebs, Lubarsch, Schmorl) und bei zahlreichen toxischen und infectiösen Processen (Lubarsch), Placentarzellen bei der Puerperaleklampsie (Schmorl, Lubarsch, Pels-Leusden) und Chorea gravidarum (Lubarsch), Knochenmarkszellen bei vielen Infectionskrankheiten (Aschoff, Lubarsch, und endlich auch Flimmerepithelien aus den Bronchien (von P. Foà in einem Thrombus der Lungenarterie gefunden) in die Blutbahn gelangen können. Ueber die Schicksale dieser verschiedenartigen Zellen, die durch die Blutbahn verschleppt werden können, ist aber verhältnissmässig wenig bekannt, obgleich dies gerade für mehrere interessante Fragen der allgemeinen Pathologie von grösster Wichtigkeit wäre. Zwar hat schon Jürgens die Meinung ausgesprochen, dass die verschleppten Leberzellen sich vermehren und zur Ausbildung von echten Neoplasmen Gelegenheit geben könnten, aber bis jetzt vorliegende Untersuchungen haben dafür keine Anhaltspunkte ergeben, vielmehr hat der einzige Untersucher, der sich eingehender mit den Schicksalen der embolisierten Zellen beschäftigt hat (Lubarsch), nur regressive Vorgänge an ihnen beobachten können. Freilich ist das von Lubarsch untersuchte Material nicht völlig geeignet gewesen, ein vollständiges Bild über die an den verschleppten Zellen sich abspielenden Vorgänge zu geben, weil hauptsächlich menschliche Organe untersucht wurden, bei denen nur mit annähernder Genauigkeit ein Urteil über die Zeitdauer des ganzen Embolisierungsprocesses möglich ist, während Tierversuche nur in geringer Anzahl und nicht in systematischer Weise angestellt wurden. Auch hat Ribbert mit Recht bemerkt, dass, wenn auch die Beobachtungen am Menschen, gezeigt haben, dass verschleppte Leber- und Placentarzellen sich nicht vermehren, daraus noch nicht allgemeine Schlüsse gezogen werden dürfen, da es sich bei den unter krankhaften Zuständen stattfindenden Parenchymzellenembolieen um Verschleppung krankhafter, nicht mehr ganz lebensfähiger Zellen handelt.

Aus diesen Gründen hat Herr Professor Lubarsch schon vor längerer Zeit Herrn Dr. Krückmann, damals 2. Assistent am pathologischen Institut zu Rostock, veranlasst, die Frage nach den Schicksalen embolisierter Parenchymzellen einer systematischen experimentellen Prüfung zu unterwerfen. Da jedoch Herr Dr. Krückmann durch seinen Abgang nach Leipzig an der Beendigung der Versuche und Bearbeitung der bereits ausgeführten Experimente verhindert wurde, so veranlasste mich Herr Prof. Lubarsch, die Experimente weiterzuführen und mit Berücksichtigung der Ribbertschen Geschwulsttheorie zu modificieren. Es lag ja auf der Hand, dass der Nachweis von dem frühzeitigen Zugrundegehen embolisierter normaler Parenchymzellen nicht ohne Weiteres gegen die Ribbertsche Theorie zu verwenden gewesen wäre. Wenn Ribbert für die Entstehung der Geschwulstbildung die mehr oder weniger vollständige Aufhebung der specifischen Nachbarschaftsbeziehungen der einzelnen Zellen und die dadurch erfolgte Entfesselung der latenten Wachsthumenergie verantwortlich macht, so setzt er doch zugleich voraus, dass die aus dem Zusammenhang gelösten Zellen einen geeigneten Nährboden finden.

Je rascher sie unter ganz abnorme Bedingungen versetzt werden, um so rascher und vollständiger werden sie auch zu Grunde gehen müssen. Nun ist nicht zu bezweifeln, dass die Injection normaler Parenchymzellen in die venöse Blutbahn für die Ernährung der Zellen besonders ungünstige Bedingungen schafft, und eine frühzeitige Zerstörung solcher Zellen höchstens beweisen könnte, dass zu dem Zustandekommen von Geschwulstmetastasen noch andere Momente, als die Verschleppung von Zellen nötig sind, wie das schon von Cohnheim und Maass und neuerdings von Lubarsch hervorgehoben worden ist. Für eine experimentelle Kritik der Ribbertschen Anschauung war deswegen eine andere Versuchsanordnung nötig, um so mehr, als ja, sowohl Beobachtungen an Menschen, wie experimentelle Erfahrungen geeignet sind, die Ribbertsche Theorie wenigstens in beschränktem Umfang zu stützen. Ich erinnere hier nur an die schon von Virchow hervorgehobenen Beziehungen zwischen rhachitischer Störung der Knorpelossification und Enchondrombildung, an die Erfahrungen über traumatische Epithelcysten und die Experimente Schweningers und Kaufmanns über Enkatarraphie des Epithels, sowie endlich die Ribbertschen Angaben über experimentelle Erzeugung der Ekchondrosis physalifora.

Es war also diesem Abschnitt unserer Arbeit der Weg dahin vorgezeichnet, dass die Gewebsverlagerungen so vorgenommen werden mussten, dass den verlagerten Zellen möglichst günstige Ernährungsbedingungen geschaffen wurden. Das ist natürlich am ehesten zu erreichen, wenn man die Verlagerung in dem gleichen Organ vornimmt, oder wenigstens an solche Orte,

wo die Lebensbedingungen annähernd die gleichen, oder doch nicht stark abweichend sind. Es wurden demnächst zunächst an Kaninchen, Hunden und Katzen folgende Versuchsreihen angestellt: 1) Verlagerungen von Zellcomplexen im gleichen Organ, a. Leber, b. Knorpel. 2) Verlagerung von Periostläppchen in das benachbarte intermusculäre Bindegewebe, 3) Verlagerungen von Leber- und Nierenstückchen, embryonalen Teilen etc. in die Bauchhöhle.

I. Teil.

Verlagerungen.

1. a. Verlagerung von Lebersubstanz innerhalb des Organs.

Mein Bestreben bei diesen Versuchen ging dahin, kleine Zellcomplexe innerhalb der Leber zu verlagern, ohne dass sie dabei an die Oberfläche kämen, und ohne dass das Organ stark verletzt würde. Da mir das mit den üblichen Instrumenten schwer ausführbar zu sein schien, wurde folgendes Instrument construiert:

Ein Metallrohr von nur wenigen mm. Durchmesser wird an einem Ende platt gedrückt, aber nur so weit, dass ein fester Draht durch die Mitte hindurch geht. Dieser Draht durchzieht das Rohr, und trägt vorn einen metallenen Ansatz, der vorn scharf und spitz zuläuft, nach hinten so geformt ist, dass er genau auf das platte Ende der Röhre passt. Beide Teile zusammen, stellen so ein dolchförmiges Instrument von ganz glatter Oberfläche dar. Hinten ist an dem Draht eine Scheibe mit graduierter Peripherie befestigt. Drehe ich diese Scheibe, so dreht sich die Spitze des Dolches in demselben Sinne. Den Grad der Drehung kann ich an der Scheibe ablesen, die in der Grundstellung auf 0 eingestellt ist; drehe ich um 90°, so stehen die Seitenteile als Widerhaken vor. Drehe ich zurück, dann habe ich wieder den glatten Dolch. Die Versuche wurden so ausgeführt, dass den Tieren (Hunden) das Instrument in Grundstellung in die Leber gestochen, und — nahe der Oberfläche — möglichst weit vorgeschoben wurde. Dann drehte ich um 90° und zog etwas zurück, wobei der tastende Finger das Zerreissen des Gewebes deutlich fühlte. Dann drehte ich auf 0 zurück und konnte den Dolch glatt herausziehen, oft, ohne dass Lebergewebe mit heraus kam.

Bei den nach 14 Tagen und 4 Wochen nach der Operation getöteten Tieren waren die Einstichstellen noch mit blossem Auge zu erkennen. Die mikroskopische Untersuchung zeigte an einigen Stellen nekrotische

Herde, in deren Umgebung sich Leukocytenansammlung und Bindegewebswucherung fand. An Leberzellen waren keine Mitosen aufzufinden, dagegen einzelne an Gallengangsepithelien.

Zwei andere Versuche mit Lebersubstanz seien hier angeführt, obgleich sie wesentlich von den vorstehenden abweichen. Bei Kaninchen XVII wurde ein flaches Stückchen embryonalen Lebergewebes auf eine Leberwunde genäht. Nach 6 Wochen war davon nichts mehr zu finden. Bei Katze I wurde ein flaches Leberstückchen von einer 8 Tage alten Katze auf einer Leberwunde befestigt. Nach 9 Tagen starb Katze I: das Stückchen war angeheilt, durch Granulationsgewebe an die Leber befestigt. Es zeigte starke Zerfallserscheinungen, zumal in der Nähe der Seidenfäden, mit denen es angenäht war. Sie sind von Granulationsgewebe umgeben, zwischen dessen Zellen reichlich Kerndetritus und Leukocyten liegen. Besser ist das Lebergewebe weiter ab von den Fäden an manchen Stellen erhalten, doch werden bald geringere, bald stärkere Abweichungen von der Norm am Protoplasma und an den Kernen fast nirgends vermisst. Unter den Kernzerfallsfiguren sind hyperchromatische Formen ziemlich häufig, deren einige auf Tafel I Figur 5 gezeichnet sind. Zwischen den mehr oder weniger zerfallenen Leberzellen finden sich reichliche weite, capillarwandige Blutgefässe, in deren Wandzellen hier und da Mitosen vorkommen.

Soweit das Stück der eigentlichen Leberwunde aufliegt, ist es gegen die Lebersubstanz durch Granulationsgewebe mit reichlichen Leukocyten abgegrenzt. Wo es der Glissonschen Kapsel gegenüber liegt, ist es von einer einfachen Schicht endothelartiger Zellen überkleidet, die sich mit einer Umschlagsfalte direct in die Endothelbekleidung der Glissonschen Kapsel fortsetzt. Sie erstreckt sich eine Strecke weit auf die der Leber abgewendete Oberfläche, um hier aufzuhören. Einzelne dieser Zellen enthalten Mitosen, sonst weichen sie in ihrer Form nicht von den Zellen des Peritonealüberzuges der Leber ab, nur dass sie etwas höher sind als diese. Die einzigen autochthonen Zellen in dem angenähten Leberstück, die keine regressiven Veränderungen zeigen, gehören den Gallengängen an. Und in etlichen dieser Epithelzellen finden wir Mitosen.

Ein solcher Gallengang mit 2 Mitosen und im ganzen gut erhaltenen Zellen ist in Fig. 6 (Taf. I) abgebildet. Er fand sich mitten in dem angenähten Stück.

l. b. Ich kehre zu Versuchen zurück, die wiederum eine Verlagerung kleinster Zellcomplexe innerhalb ihres Mutterbodens bezweckten, und zwar wurde jetzt Knorpel gewählt, da es bei der festen Umhüllung der Knorpelzellen am ehesten erreichbar schien, dass wenigstens ein Teil von ihnen durch die mechanischen Insulte nicht allzusehr geschädigt würde, und ihre

Anspruchslosigkeit in der Ernährung hoffen liess, dass sie den Lagewechsel bis zum Eintritt günstigerer Ernährungsbedingungen eher überdauern möchten, als die Leberzellen. Die Versuche wurden an den Kaninchen XXIII—XXV so angestellt, dass mit einem feinen Drillbohrer in die Knorpelüberzüge der Kniegelenke gebohrt wurde. Die dabei hervortretende und am Bohrer haftende Substanz wurde in die Bohrlöcher eingebracht. Die Tiere blieben längere Zeit (bis 12 Wochen) am Leben, damit etwaige Wucherungen Zeit zu einer deutlichen Entwickelung fänden.

Bei der Section war an den Stellen der Bohrungen nur eine weissliche Färbung des Knorpels zu sehen. Mikroskopisch fanden sich Nekrosen von Knorpelzellen (Kernlosigkeit und Zerfall in Chromatinkugeln), Auffaserung der Knorpelgrundsubstanz und spärliche Mitosen in der Nähe der Nekrosen.

2. Eine weitere Versuchsreihe betraf die Loslösung von Perioststreifen an Femur und Tibia, und Verlagerung derselben in die umgebende Muskulatur, wobei in einem Teil der Fälle der Streifen an einem Ende mit dem Knochen in Verbindung belassen, in den anderen gänzlich abgelöst wurde. Die Tiere (Kaninchen XX bis XXII und XXXVIII, Hund IV) lebten 15—96 Tage. Bei der Section war bei einem Teil der Tiere keine Spur von dem verlagerten Periost aufzufinden. Bei zwei Kaninchen fanden sich etwas verkalkte Platten, aber kein deutliches Knochengewebe in der Muskulatur. Nur bei Kaninchen XX (25 Tage), wo das Periost an einem Ende im Zusammenhang geblieben war, fand sich ein Bindegewebsstrang, der zwischen die Muskelbündel ging, und deutlich Knochensubstanz enthielt.

3. Weiterhin unternahmen wir eine Reihe von Versuchen, bei denen embryonale Teile in die Bauchhöhle eingebracht wurden.

Bei Hund III wurden kleine Knorpelstücke lose in die Bauchhöhle gespritzt. Nach 29 Tagen fanden sich nur im Douglasschen Raum 2 festere Knötchen, die sich als verkalktes Gewebe erwiesen.

In den übrigen Fällen wurden die embryonalen Teile auf das äussere Peritonealblatt genäht, nachdem durch Schaben mit dem Messer der Endothelüberzug an der betreffenden Stelle abgekratzt worden war, um eine möglichst rasche Organisation und Ernährung zu ermöglichen.

Kaninchen VIII: vorderes Ende eines Embryo, nach 32 Tagen getötet.

Kaninchen IX: Fuss eines Embryo, nach 22 Tagen getötet.

Kaninchen XI: Unterschenkel eines Embryo, nach 14 Tagen getötet.

Kaninchen XV: ganzer Embryo von etwa 1 cm. Länge, nach 10 Tagen getötet.

In diesen Fällen fanden sich die verlagerten Teile an die Bauchwand befestigt durch ein mehr oder minder gefässreiches Gewebe, das bald nur

als zarter Ueberzug sich auf die angenähten Teile fortsetzte, makroskopisch fast nur an den reichlichen, fein verästelten Gefässen erkennbar, bald ein stärkeres Granulationsgewebe darstellte.

An den verlagerten Teilen selbst vermochten wir in diesen Fällen nur Zerfallerscheinungen verschiedenen Grades wahrzunehmen.

Dem Kaninchen XVIII wurde ein Leberstückchen an die Bauchwand genäht, ein Zweites auf eine Leberwunde. Nach 45 Tagen fand sich von beiden keine Spur mehr.

Dem Hunde III wurde ein Femurkopf und eine dünne Platte Epiphysenknorpel vom unteren Femurende an das Peritoneum befestigt.

Nach 29 Tagen fand sich ein grosser Tumor, der im Wesentlichen aus Granulationsgewebe bestand. Darin fanden sich deutliche Knochenspangen, aber keine nachweisbaren Wachstumsprocesse.

Hund VI lebte 21 Tage nach Einbringung von 4 aufeinander gelegten dünnen Scheibchen von embryonaler Haut, Cornea, Leber, Knorpel in die Bauchhöhle. Es wurden ebenfalls lediglich Zerfallserscheinungen gefunden.

2 ähnliche Versuche an Katzen blieben resultatlos, da die eine schon nach 36 Stunden starb, bei der andern nach 6 Tagen die Operationswunde vereitert, die eingebrachten Teile von Eiter umgeben waren.

Ein positives Resultat ergab uns die unter I. a schon erwähnte Katze I. Ein Stückchen Niere und Leber einer 8 Tage alten Katze wurden ihr an das Peritoneum genäht. Sie wurde nach 9 Tagen getötet. Es fand sich am Periotneum eine Hervorragung, die neben ziemlich reichlichem Granulationsgewebe das angenähte Nierenstück enthielt. An der Stelle des angenähten Leberstückes fand sieh eine Prominenz, die sich bei der Untersuchung als Granulationsgewebe mit zahlreichen weiten Gefässen erwies. Von der Lebersubstanz sind nur noch Zelltrümmer in Form kleiner, unregelmässiger Chromatintropfen übrig. Dass diese Stelle wirklich dem verlagerten Leberstückchen entspricht, wird ausser der Lage durch die Seidenfäden bewiesen, die das Granulationsgewebe durchziehen.

An dem verlagerten Nierenstück dagegen ist ein grosser Teil der specifischen Substanz, sowohl gerade und gewundene Kanälchen, als Glomeruli, wohlerhalten. Zwar findet sieh auch hier reichliches Granulationsgewebe, in der Umgebung der Seidenfäden viele Leukocyten und feinkörnige Kerntrümmer, die ihren Ursprung nicht mehr erkennen lassen; aber in einem grossen Teil des Stückes ist das Nierengewebe erhalten. Die Kanälchen sind meist durch mehr oder minder reichliches gefässhaltiges Granulationsgewebe von einander getrennt, oft genug liegen sie auch so dicht an einander, wie in einer normalen Niere. Bei starker Vergrösserung erweist sich ein Teil der Epithelien gleichwol als abgestorben. Sie zeigen auf's

Schönste einen grossen Teil der hyperchromatischen und metachromatischen Figuren, wie sie Schmaus in seiner Abhandlung »Ueber Karyorrhexis« (Virch. Archiv Supplementheft zum 138. Band) abbildet. Fig. 3, Tafel I zeigt solche Figuren an einzelnen Kernen, Fig. 4 an einem Kanälchenquerschnitt. (Ich gebe in diesen Zeichnungen nur eine Stichprobe und gehe nicht näher auf diesen Punkt ein, da meine Befunde hier und in späteren Experimenten mit den von Schmaus beschriebenen übereinstimmen, und ich seinen Ausführungen Neues nicht hinzuzufügen vermag.)

Ein anderer Teil der Kanälchen zeigt so gut wie gar keine Abweichungen von dem normalen Befund, und zwar gerade sowol wie gewundene. Es scheint, als sei das Absterben oder Erhaltenbleiben weniger abhängig von der Art der Kanälchen, als von regionären Einflüssen, also der grösseren oder geringeren Schädigung des Gewebes durch unseren Eingriff. Exquisit regionär ist vor Allem das Auftreten von Karyomitosen. Den grössten Teil des Präparats durchsucht man nach ihnen vergebens. An einer ziemlich beschränkten Stelle aber findet sich eine grössere Anzahl Querschnitte von meistens gewundenen Harnkanälchen, von denen etwa ein Drittel eine, einige auch mehrere Mitosen enthalten. Zwei solche Kanälchen sind in Figur 1 und 2, Tafel I gezeichnet, mit ihrer nächsten Umgebung, die relativ weite Blutgefässe enthält. Es sei bemerkt, dass in der weiteren Umgebung der Reichtum an weiten, capillarwandigen Gefässen vielfach noch mehr in den Vordergrund tritt.

Fassen wir die Ergebnisse dieser ersten Versuchsreihe zusammen, so sind unsere positiven Resultate an Zahl nur gering. Auf den einmaligen Befund von Bildung spärlicher Knochenspangen aus verlagertem Periost brauche ich nicht einzugehen; haben wir doch schon in jeder Heilung eines Knochenbruches, und noch vielmehr im Callus hypertrophicus denselben Vorgang in weit höherem Grade ausgeprägt.

Mehr Beachtung verdienen die bei Katze I beobachteten Proliferationsprocesse an den Epithelien von Harnkanälchen und Gallengängen. Sie zeigen, dass die genannten Zellen, wenn sie dem Körper eines ganz jungen Tieres entnommen und unter günstigen Bedingungen in einen fremden Tierkörper derselben Gattung übertragen werden, eine Zeit lang weiter leben, ja sich vermehren können, wenigstens während der ersten 9 Tage. Freilich, was weiter aus ihnen werden kann, ob sie bald zu Grunde gehen würden, wie die meisten Zellen der überpflanzten Teile, oder ob sie gar zu Geschwulstbildungen Anlass geben können, darüber vermögen wir nichts auszusagen. Wir konnten nur eine beschränkte Zahl von Versuchen ausführen und bei diesen starb ein Teil der Versuchstiere zu früh, ein anderer konnte aus sonstigen Gründen (Entzündungen etc.) keine positiven Resultate geben.

Bei anderen, z. B. Kaninchen XVII, lagen keinerlei Störungen in der Wundheilung vor, das Tier lebte 6 Wochen, das Resultat war ganz negativ d. h. es war nicht eine Spur mehr von dem überpflanzten Gewebe zu finden. Warum solche negative Befunde für uns nach keiner Richtung hin beweisend sein können, darauf werden wir weiter unten ausführlicher eingehen.

Hier möge zunächst untersucht werden, inwieweit auf die beobachteten Proliferationen die verschiedenen Erklärungen passen mögen, die für das Zustandekommen der Zellteilungen überhaupt versucht worden sind. Nehmen wir an, dass den Zellen des embryonalen und jugendlichen Tierkörpers von vornherein eine stärkere Vermehrungsfähigkeit zukommt, als denen des erwachsenen Tieres, so ist die Erklärung freilich einfach genug; die Zellen haben eben hinreichend günstige Ernährungsbedingungen gefunden, um die ihnen ohnehin innewohnende Neigung zur Vermehrung bethätigen zu können. Teilen wir aber die Ansicht, die unter anderen Ribbert vertritt, dass die Proliferationskraft der Zellen ungemindert erhalten bleibt und nur durch die beim Heranwachsen des Tieres sich herausbildenden »Spannungsverhältnisse« in Schranken gehalten wird, um sich bei Verminderung dieser Spannung sofort wieder zu bethätigen, dann müssen wir uns in den Präparaten nach Befunden umsehen, die eine Herabsetzung des auf den einzelnen Zellen lastenden Druckes wahrscheinlich machen.

Da wird man zunächst an den Zellzerfall denken, der in den verlagerten Teilen ja in grosser Ausdehnung einzutreten pflegt. In der Umgebung des in Fig. 6 gezeichneten Gallenganges finden sich reichlich Reste abgestorbenen Gewebes. Es liegt auf der Hand, dass durch solche Zerstörung von Zellen, deren Zerfallstoffe grossenteils durch Flüssigkeitsströme wegtransportiert werden mögen, der Druck, den sie bisher auf die Nachbarzellen ausübten, in Wegfall kommen und somit ein Wachstumshindernis hinweggeräumt werden kann. Jedenfalls können wir dieses directe mechanische Moment nicht ganz von der Hand weisen.

Für die Nierenzellenwucherung möchten wir es weniger heranziehen. Sie ist gerade in den Teilen am stärksten, wo von Zerfall am wenigsten zu sehen ist. Und wenn hier auch ein starker Ausfall an Zellmaterial stattgefunden haben wird, so scheint er doch durch die erwähnten Granulationszellen ausgeglichen, wenn nicht gar übercompensiert zu sein. Aber hier tritt uns ein anderes Moment entgegen, das schon für das Leberstück notiert wurde, und für das Nierenstück noch mehr auffällt. Das Vorhandensein reichlicher, relativ weiter Gefässe. Ob wir die durch sie bedingte Hyperämie als mechanisches Moment zu unserer Erklärung heranziehen wollen, wird abhängen von unserer Stellungnahme zu der noch offenen Frage: Kann Hyperämie Proliferation hervorrufen?

Da diese Frage allgemeines Interesse verdient, sei es gestattet, hier etwas näher darauf einzugehen.

Ribbert nimmt einen solchen Causalnexus an, und stellt zur Erklärung desselben den Satz auf, dass durch Hyperämie die Spannung der von ihr betroffenen Gewebe herabgesetzt wird. Solche Spannungsverminderung wird wol ziemlich allgemein als mögliche Ursache gesteigerter Proliferation anerkannt, aber es klang mir zunächst paradox, dass der Druck in einem Organ durch Hineingelangen von mehr Flüssigkeit sinken, nicht steigen sollte. Doch eine nähere Überlegung zeigt, dass es so sein muss.

Nehmen wir einen einfachen Schlauch, der sich in zwei dünnere Schläuche teilt, die nach kurzem Verlauf sich wieder zu einem Schlauchstück vereinigen; ist dieses System leer, so werden die Doppelschläuche schlaff neben einander liegen. Wird es aber prall gefüllt, ohne dass die beiden Teilungspunkte sich von einander entfernen können, so schwellen die Doppelschläuche nicht bloss an, sie verlängern sich auch, um ihr Gesammtvolumen dem vermehrten Inhalt anpassen zu können, d. h. in der Mitte entfernen sie sich von einander. Somit wird der Raum zwischen ihnen vergrössert. Um dieselbe Vorstellung in's körperliche zu übertragen, erübrigt es nur, eine Teilung des einfachen Schlauches in vier neben-, vor- und hintereinander verlaufende Schläuche anzunehmen, die sich dann wieder vereinigen. In diesem System entsteht durch seine Füllung ein entsprechender Raum zwischen den vier Schläuchen. Ähnlich wäre das Verhalten in einem Gefässbezirk zu denken, wo den einfachen Schlauchteilen die zu- und abführenden Gefässe, den Teilschläuchen die kleinen Gefässe, beziehungsweise die Capillaren entsprächen. Durch pralle Füllung der letzteren würden sie, wie oben die Schläuche, das Bestreben gewinnen, sich zu verlängern, d. h., da die Endpunkte sich nicht von einander unterscheiden können, sich zu krümmen und damit von einander abzurücken. Daraus müsste die Druckverminderung Ribberts sich ergeben.

Diese Überlegungen veranlassten mich zu einer experimentellen Prüfung.

Die supponierte Druckverminderung konnte nur veranschaulicht werden, wenn das betreffende Schlauchsystem sich in einem elastischen Beutel befand, der, im Übrigen nach aussen hin abgeschlossen, mit einem Manometer in Verbindung war, das den Druck im Innern des Beutels anzeigte. Ein solcher fand sich leicht in der Harnblase oder dem Magen meiner Versuchstiere. Ein dem, selbst vereinfacht gedachten, Capillargebiet eines Gefässes völlig analoges Schlauchconvolut zu construieren, war freilich nicht möglich. Doch musste sich genau der gleiche Effekt erzielen lassen, wenn

ein einfacher, in viele Windungen gelegter langer Schlauch in ein solches Hohlorgan gebracht wurde. Gerade wie die Parallelschläuche im obigen Fall, müssen auch hier die prallgefüllten Windungen des einfachen Schlauches das Bestreben haben, der Inhaltsvermehrung durch Ausgleichung scharfer Knickungen, kurz, durch Auseinanderweichen sich anzupassen, wie der Augenschein lehrt, wenn in ein Darmconvolut Wasser oder Luft eingepumpt wird.

Ein derartiger Schlauch bot sich von selbst im tierischen Darm. Die ersten Versuche machte ich mit Kaninchendarm und -harnblase, wobei sich der Misstand geltend machte, dass Kaninchendarm bei höherem Drucke platzt.

Darum wiederholte ich den Versuch mit Hundemagen und -dünndarm. Ich entleerte zunächst den Dünndarm, verschloss ihn dann an einem Ende, und führte dieses durch die Cardia in den gleichfalls entleerten Magen ein. Nach und nach schob ich den grössten Teil des Dünndarms hinein, fügte in sein offenes Ende, ein mit Schlauch und Trichter verbundenes Glasrohr und schnürte die Cardia um Darmröhre und Glasröhre fest zusammen. In den Pylorus führte ich eine frei in den Magen sehende Glasröhre, um die der Pylorusteil zusammengeschnürt wurde, und verband diese mit einem Quecksilbermanometer. So hergerichtet, bildet der Magen einen schlaffen Sack, in dem die leeren Därme nur wenig Raum einnehmen. Die Quecksilbersäulen stehen gleich hoch. Wird nun der Trichter mit Wasser gefüllt und hochgehalten, so füllen die Därme sich prall, und drängen an etlichen Punkten an die Magenwand an. Diese Stellen wölben sich stark vor, dazwischen ist die Magenwand eingezogen. Gleichzeitig steigt das Quecksilber in dem mit dem Mageninnern verbundenen Rohr, der Binnendruck im Magen sinkt also. Bei Anwendung eines Wasserdruckes von 200 cm. erhielt ich eine Niveaudifferenz der beiden Quecksilbersäulen um 20 mm = 27 cm. Wasser; die Druckverminderung betrug also in diesem Falle fast $^1/_7$ des angewendeten Druckes. Sie hätte noch viel stärker ausfallen müssen, wenn das Einsinken der Magenwand zwischen den ausgebuchteten Stellen durch Zug von aussen oder durch stärkere Elasticitätswirkung vermindert worden wäre, wie es im Körper mal durch die umliegenden Teile geschehen kann. Denn, dass der erhaltene negative Druck bedingt ist durch das Bestreben der Magenwand, kraft ihrer Elasticität jene Einziehungen auszugleichen, bedarf keiner weiteren Ausführung.

Wenn nun auch die Verhältnisse bei dieser Versuchsanordnung nicht ganz denen bei der Hyperämie entsprechen, so dürfen sie doch, glaube ich, mit ihnen verglichen und in eine gewisse Analogie gebracht werden, und können dazu dienen, die oben erwähnte Anschauung Ribberts zu erläutern und zu stützen.

Mir erscheint danach die Annahme begründet, dass in einem längere Zeit hindurch hyperämischen Bezirk durch Auseinanderweichen der prallgefüllten Gefässe ein Zug auf die zwischen ihnen gelegenen Zellen ausgeübt, die auf ihnen lastende Spannung also vermindert werden kann, und damit Hindernisse weggeräumt werden, welche den allen Zellen innewohnenden Trieb zur Proliferation unter normalen Verhältnissen zu hemmen pflegen.

Die Anwendung dieses Satzes auf unsere Befunde ergiebt sich von selbst. In dem verlagerten Leberstück und in noch ausgeprägterem Maasse in dem Nierenstück finden sich zahlreiche Gefässe mit capillarer Wandung und relativ sehr grossem Durchmesser, wie man sie ja in frischem Granulationsgewebe zu sehen gewohnt ist. Dass hier ganz ähnliche Verhältnisse obwalten, wie bei lang dauernder Hyperämie, braucht nicht näher ausgeführt zu werden.

Noch auf einen Punkt glaube ich kurz eingehen zu sollen, dem Ribbert Bedeutung beilegt für die Vermehrung epithelialer Zellen in der Wand von Kanälen oder kugligen Hohlräumen: Bindegewebswucherung in ihrer Umgebung.

Wir haben ja oben wiederholt auf das reichliche Granulationsgewebe in unseren Objecten hingewiesen.

Aber können wir jene Ansicht Ribberts teilen? Beweisen lässt sie sich meiner Meinung nach nicht. Theoretisch stützt sich Ribbert auf folgende Überlegung:

Betrachten wir den Querschnitt z. B. eines Harnkanälchens und die ihn umgebenden Bindegewebszellen als 2 concentrische Kreise. Das Bindegewebe wuchert, an Stelle von n Zellen treten 2n Zellen. Die nehmen den doppelten Raum ein, also muss der äussere Kreis doppelt so gross werden, als im Anfang. Das geht aber nicht ohne Weiteres, sonst müsste ja ein leerer Raum entstehen. Damit es ermöglicht werde, muss auch der innere Kreis grösser werden, d. h. seine Zellen müssen proliferieren. Mit anderen Worten, die Wucherung in der Umgebung vermindert die Spannung, unter der die Zellen des innern Kreises, die Harnkanälchenepithelien, stehen. Ja, aber muss denn die Zellenvermehrung so vor sich gehen, dass der innere Contour des bindegewebigen Zellmantels sich vergrössert? Gewiss müsste das eintreten, wenn die Zellteilung immer gerade in tangentialer Richtung erfolgte, also ein einschichtiger Zellmantel nachher 2n statt n Zellen enthielte, und wenn die Zellen feste, in Grösse und Form nur von innen heraus, nicht durch äussere Einflüsse bestimmbare Gebilde wären. Das ist aber doch niemals der Fall! Warum sollten die Teilungen nicht ebenso oft derartig vor sich gehen, dass die beiden neugebildeten Zellen in der Richtung der Radien unserer Kreise lägen? Hätten

wir einen Kreis von n Zellen, von denen die Hälfte sich in dieser Richtung teilte, so könnten daraus 2 Kreise entstehen, deren innerer gar nur $\frac{n}{2}$ Zellen enthielte, es müsste also gar ein Druck auf den Epithelienkreis ausgeübt werden. So mathematisch-mechanisch können diese Verhältnisse doch wohl nicht aufgefasst werden, zumal es sich doch um lebendige, junge, zarte Zellen handelt, deren Form sich ganz den Druckverhältnissen anpasst. Sollte im Verlauf einer Bindegewebswucherung irgendwo eine Stelle verminderten Druckes entstehen können, so ist doch wohl die natürlichste Annahme die, dass die durch Form- und Grösseveränderungen oder Zellvermehrung von Seiten des ohnehin in Wucherung befindlichen Bindegewebes ausgefüllt werde. Darum ist m. E. der Stoffzuwachs innerhalb eines Organes mit epithelialen Elementen durch Bindegewebswucherung in seinen Folgen auf die Druck- und Spannungsverhältnisse der letzteren durchaus nicht zu vergleichen mit der Hyperämie, bei der das hinzukommende Material in geschlossenen Gefässen kreist. die, je stärker sie sich füllen, desto bestimmtere Formen annehmen, die lediglich von den Verhältnissen der Gefässwand und des Inhalts abhängen, den Druckverhältnissen ihrer Umgebung aber sich durchaus nicht fügen. Vergleichen könnte man jene Processe mit einer Blutung, wo auch ein Stoffzuwachs eintritt, wo aber das Blut dahin fliesst. wo es den geringsten Wiederstand findet. Wir folgen also Ribbert nicht, wenn er eine Reihe von Proliferationsprocessen an Epithelzellen, z. B. gar die Bildung papillärer und cystöser Ovarialtumoren, auf Bindegewebswucherung zurückführen will. Wir vernachlässigen daher diesen Punkt auch für die Beurteilung unserer Befunde.

Wir beschränken uns in unserem Erklärungsversuch also auf die Annahme einer Spannungsverminderung durch Zellzerfall und durch Hyperämie. Damit aber schliessen wir die Auffassung von vornherein aus, als ob die von uns gesehenen Mitosen an verlagerten Teilen dem Wesen nach irgendwie den Vorgängen bei der Geschwulstbildung vergleichbar seien. Die beiden angenommenen Factoren — und dasselbe gilt auch für einen guten Teil der übrigen, von Ribbert verantwortlich gemachten Verhältnisse — sind doch ganz vorübergehend.

Die durch Zellzerfall bedingte Spannungsverminderung wird sich Ausgleichen, die Blutgefässe werden sich bald auf das bescheidene Maass zurückbilden, das ihnen in älterem Bindegewebe zukommt. Damit wären die Ursachen eines weiteren Wachstums beseitigt. Sollte es dennoch eintreten, so könnten wir es eben nicht mehr physikalisch zu erklären versuchen, sondern müssten zu der Ansicht zurückkehren, dass doch jungen Zellen an sich eine höhere Proliferationskraft innewohne.

Wir haben ein solches Weiterwachsen nicht beobachten können. Daraus den Schluss zu ziehen, dass es nicht einzutreten pflege, wenn günstige Bedingungen vorhanden sind, wäre voreilig. Leider fehlte es mir vorläufig an der Zeit, weitere Versuche in dieser Richtung anzustellen, sie müssten auch in grosser Zahl ausgeführt werden. Man müsste die Versuchstiere längere Zeit am Leben erhalten, eine wirkliche Geschwulstbildung würde natürlich Monate beanspruchen. Negative Versuchs-Resultate einseitig zur Bekämpfung der Verlagerungstheorie zu verwenden, erscheint mir überhaupt immer misslich, weil unsere Versuche doch selbst bei grösster Vorsicht ungemein grobe Eingriffe darstellen, verglichen mit den Vorgängen, die in der Natur zur Verlagerung kleiner Zellencomplexe führen. Wenn Ribbert schildert, wie durch entzündliche Processe Epithelzellen aus ihrem natürlichen Zusammenhang gelöst werden, so sind das so subtile Vorgänge, dass damit ein Intactbleiben der Zellen und ihr Fortleben wol vereinbar ist. Bei unseren Operationen aber werden sie immer geschädigt werden, nicht nur die vom Messer, von Nadel und Faden getroffenen Zellen, auch alle anderen, schon weil ihre Blutversorgung unterbrochen wird. Ein Teil der Zellen kann das vertragen, wie wir an unseren Harnkanälchen und Gallengängen sehen. Ein grosser Teil der Nierenepithelien aber stirbt ab, und in dem Leberstück vollends sehen wir die — im Vergleich zu den Gallengangsepithelien zweifellos höher organisierten — Leberzellen nur vereinzelt ohne deutliche Zerfallserscheinungen, vielfach ganz zerstört. Eine Methode zu finden, die es gestattet, Zellcomplexe ohne Schädigung zu verlagern, ist uns bisher nicht gelungen.

Immerhin sind unsere Versuchsergebnisse nicht ganz wertlos, namentlich wenn man sie im Lichte sonstiger anatomischer und allgemein-pathologischer Erfahrungen betrachtet. Eine allmähliche Loslösung von Zellen epithelialen Characters, wie sie unserem Ideal eines Verlagerungsexperimentes auf's Beste entspricht, kennen wir als pathologischen Vorgang bei den chronischen Entzündungen drüsiger Organe, besonders z. B. bei der Lebercirrhose. Hier wird in ausgedehntem Maasse der Zusammenhang der Leberzellen gelockert, und kleine Teilstückchen der Leberzellenbalken werden in das wuchernde Bindegewebe verlagert. Anfangs freilich werden nur die anatomischen Einheiten — die Leberläppchen — stärker von einander abgegrenzt, allmählich aber wird der Zusammenhang innerhalb der einzelnen Leberinseln immer stärker gestört und oft bleiben nur noch ganz kleine Zellcomplexe mit einander im Zusammenhang. Wenn trotzdem im Verlauf der Cirrhose nur ausnahmsweise eine Bildung von Leberzellenadenomen und -carcinomen eintritt, so weist das doch auch darauf hin, dass die Verlagerung allein nicht die Ursache der Geschwulstbildung sein kann und auch die Thatsache, dass man in cirrhotischen

Lebern häufiger Gallengangs- als Leberzellenwucherungen zu sehen bekommt, steht in guter Übereinstimmung mit unseren experimentellen Erfahrungen, bei denen wir, wo überhaupt Zellproliferation stattfand, die Gallengangsepithelien in erster Linie beteiligt sahen.

II. Teil.

Einspritzung von Gewebspartikeln in die Vena jugularis.

A. Injectionen parenchymatöser Organteile in die Vena jugularis.

Eine grössere Reihe von Injectionen kleiner Partikel von Niere, Leber und Placenta war, wie erwähnt, vor einigen Jahren von dem damaligen 2. Assistenten des Rostocker pathalogischen Instituts, Herrn Dr. Krückmann, auf Anregung des Herrn Prof. Lubarsch ausgeführt worden, aber aus Zeitmangel hatten die Lungen der Versuchstiere (es wurden fast nur Kaninchen verwendet) nicht genügend untersucht werden können. Die in Paraffin eingebetteten Lungenstücke wurden mir freundlichst zur Verfügung gestellt, sodass ich in der Lage bin, über die Ergebnisse einer eingehenden Untersuchung dieser Objecte, sowie der von mir gewonnenen zu berichten, was im folgenden promiscue geschehen kann, da jene Operationen in der gleichen Weise, wie meine Versuche, ausgeführt wurden. Über die Versuchsanordnung und die Fixierungsmethode sei Folgendes erwähnt.

Nach der Entnahme der Organteile wurden sie sofort in erwärmte 0,6 % Kochsalzlösung gethan, hier möglichst rasch weiter zerkleinert, mit einer Spritze aufgesogen, deren Ansatzstück zuvor in die Vena jugularis gebunden war, und eingespritzt. Dabei wurden meistens durch Schütteln kleinste Partikelchen losgelöst, die nur an der Trübung der Flüssigkeit zu erkennen waren. Hält man dabei die Spritze abwechselnd steil und schräg, so gelingt es allmählich eine grosse Anzahl kleiner Stückchen einzuspritzen. Nachdem die Versuchstiere gestorben oder getötet waren, wurden die zu untersuchenden Organteile in der Regel in 10 % Formalinlösung fixiert, in Alkohol nachgehärtet und in Paraffin eingebettet. Die Schnitte, 7,5—12 μ dick, wurden mit Jodhämatoxylin nach Lubarsch gefärbt (Gramsche Jodlösung 10, Delafieldsches Hämatoxylin 10, Wasser 5). Gelegentlich wurde zur Fixation das Herrmann'sche oder Flemming'sche Gemisch, zur Färbung die Biondi'sche und die Weigert'sche Methode verwendet.

Da in dieser Versuchsreihe von Krückmann und mir zusammen, abgesehen von zahlreichen, während oder gleich nach der Operation ver-

endeten, über 50 Tiere verwendet wurden, so sehe ich von ausführlichen Mitteilungen über die einzelnen Operationen und das Verhalten der Tiere nach denselben ab.

Diejenigen Versuche, bei denen Störungen im Verlauf eintraten, übergehe ich ebenfalls (z. B. einen Hund, in dessen Lungen sich zahlreiche bakterienhaltige Nekrosen fanden, eine Katze, nach 36 Stunden gestorben, in deren Lungenarterien grosse Pfröpfe eine Strecke weit das Lumen verlegten, bestehend aus den injicierten Teilen und Blutgerinnseln; in solchen Fällen sind ja die Verhältnisse für die eingebrachten Partikel zu abnorm, als dass ihr Verhalten berücksichtigt werden könnte). Ich beschränke mich im Folgenden auf diejenigen Tiere, bei denen der Verlauf nichts Abnormes zeigte, und beginne mit einer Aufzählung derselben, mit Angabe der Lebensdauer.

Es handelt sich um Kaninchen.

Nierensubstanz erhielten 9 Kaninchen eingespritzt. Sie lebten darnach je 1, 2, 3, 4, 5, 6, 11, 21 und 25 Tage. Lebersubstanz bekamen 20 Tiere. Sie starben nach 12 Stunden, 23 Stunden, 2 Tagen, zwei nach 3 Tagen, je eins nach 4, 5, 6, 8, 10, 12, 15, 18, 20, 21, 24, 27, 30, 33, 40 Tagen, 16 Tiere erhielten Placentarsubstanz. Eins starb wenige Stunden nach der Operation, die anderen nach 1, 2, 3, 4, 5, 6, 8, 10, 12, 15, 18, 21, 22, 25, 33, 45 Tagen. Hoden bekamen 2, (45 und 57 Stunden), Hautstückchen 2 (22 und 33 Tage), Milz 1 (33 Tage) und Mamma 1 Kaninchen (72 Stunden). Bevor wir die Schicksale der eingebrachten Partikel erörtern, müssen wir auf eine Reihe von Befunden eingehen, die sich nur an den Blutgefässen und deren Inhalt bei der mikroskopischen Untersuchung der Lungenstücke darboten.

1. Folgen für das Blut.

a) weisse Thromben, b) hyaline Thromben, c) Leukocytose, d) Knochenmarksriesenkerne, e) Pfröpfe von Knochenmarksgewebe. Die Folgen der Injectionen äussern sich zuvörderst in Veränderungen des Blutes. Von allen Autoren, die bei Menschen Parenchymzellenembolie beobachtet oder beim Tier künstlich erzeugt haben, wird hervorgehoben, dass die Zellverschleppung zur Thrombenbildung Anlass giebt, und schon vor den Arbeiten von Klebs, Schmorl und Lubarsch hatte Hanau die Injection von Leberzellen zur Erzeugung von Thromben benutzt. Es sei hier hervorgehoben, dass sich in den von mir untersuchtem Material stets Thrombenbildung vorfand, und zwar waren zwei verschiedene Arten von Thromben zu unterscheiden:

1. weisse Thromben.
2. hyaline Thromben.

a) Die ersteren habe ich hauptsächlich nach Injection von Leber- und Nierenzellen gefunden; sie zeigen die typische Zusammensetzung aus weissen Blutkörperchen, Blutplättchen und Fibrin. Sie wurden aber keineswegs immer gefunden und scheinen nur dann aufzutreten, wenn erhebliche Mengen von Zellen innerhalb der Blutbahn zerfallen. Das würde auch durchaus mit den Experimenten Hanaus und den Erfahrungen Schmorls und Lubarsch's an Menschen übereinstimmen.

b) Anders steht es mit der hyalinen Thrombose. Zwar hat auch für sie Lubarsch angegeben, dass sie nach Leberzellenembolie viel regelmässiger auftritt, wie bei Placentarzellenembolie, und bemerkt, dass sie bei der Embolie von Knochenmarksriesenzellen ganz fehlt. Aber diese aus der Untersuchung menschlichen Materials geschöpften Angaben stimmen mit den ausgedehnten Erfahrungen meiner Tierversuche nicht überein. Wol finden sich sehr erhebliche Unterschiede in der Menge der hyalinen Thromben und man könnte daher bei Untersuchung vereinzelter Stadien und nur geringeren Versuchsmaterials geneigt sein, Lubarsch's Angaben auch für die Tierversuche zu bestätigen. Meine Erfahrungen zeigen dagegen, dass diese Unterschiede nicht durch die Art der injicierten Substanz — ob Leber oder Niere etc. — bedingt sind; denn in manchen Fällen von Placentarzellenembolie sind die Thromben reichlicher vorhanden, wie nach Leber- oder Nierenepitheleinspritzungen; je mehr man überhaupt untersucht, um so mehr gewinnt man den Eindruck des Launenhaften. Nicht von der Art der verschleppten Zellen scheint daher die Bildung der hyalinen Thromben abzuhängen, sondern von der Menge und der Raschheit des Zerfalls. Sicher ist — und das zeigen sowol ältere Versuche von Lubarsch, wie einige von uns —, dass bei der Injection sehr geringer Mengen von Parenchymzellen Thrombenbildung überhaupt nicht beobachtet wird, obgleich die wenigen injicierten vereinzelten Zellen besonders rasch aufgelöst werden — die Menge des aus den Zellen freiwerdenden Fermentes genügt eben noch nicht, um eine Pfropfbildung zu erzeugen. Sobald dagegen grössere Mengen von Parenchymzellen innerhalb der Blutbahn zerfallen, sind alle Bedingungen für die Entstehung der Thromben erfüllt. Wie rasch und ausgedehnt aber der Zerfall verschleppter Parenchymzellen ist, hängt sicherlich von verschiedenen Momenten ab. Lubarsch hat ausgeführt, dass für die Lebensdauer der Leberzellen in der Blutbahn 2 Factoren maassgebend sind: 1. der Zustand, in dem die Leberzellen verschleppt werden, 2. die Resorptionskraft der Körpersäfte. Wir können das wol auf alle Parenchymzellen ausdehnen und dadurch die Verschiedenheit der einzelnen Befunde erklären. Wenn nach der Angabe Lubarsch's beim Menschen bei Placentarzellenembolie seltener hyaline Thrombenbildung eintritt, wie bei Leberzellenembolie, so liegt das daran, dass erstens

meist mehr Leberzellen verschleppt werden, wie Placentarzellen und zweitens die verschleppten Leberzellen, die durch Blutungen und Nekrosen in die Lebervenen hineingelangen, meist schon geschädigte Zellen sind. Und auch die beträchtlichen Differenzen, die unsere Versuche ergaben, sind auf diese Weise zu erklären. Bei der Injection von Parenchymzellen, die durch Schütteln und Zerschneiden aus ihrem Zusammenhang gelöst sind, wurden gleich von vornherein eine Anzahl Zellleichen und geschädigte Zellen eingespritzt. Wie gross deren Anzahl ist, kann man aber auch nicht einigermaassen regulieren, da man selbst bei grösserer Übung die Gewebsstückchen bald etwas feiner, bald etwas gröber zerteilt.

Die Menge der von vornherein eingebrachten gerinnungserregenden Zellbestandteile ist nun natürlich für den Eintritt der Thrombenbildung bedeutungsvoll, und so erklärt sich das Launenhafte unserer Befunde.

c) Die Leukocytose, die mit grosser Regelmässigkeit in allen unseren Versuchen beobachtet wurde, erheischt ebenfalls eine kurze Besprechung. Auch sie war in sehr verschiedener Mächtigkeit vorhanden; meist am ersten Tage nur gering ausgeprägt, stieg sie vom 2.—8. Tage erheblich, um dann wieder zu sinken, so dass sie in den über mehrere Wochen fortgesetzten Versuchen nur noch in sehr geringem Maasse vorhanden war. Die Entstehung dieser Leukocytose ist wol ebenso, wie die Thrombenbildung, auf den Zerfall von Zellen, das Freiwerden positiv chemotactischer Substanzen zurückzuführen. Auch hierbei ist deswegen die gleiche Verschiedenheit in der Mächtigkeit der Leukocytose vorhanden, wie wir sie schon bei der Schilderung der hyalinen Thrombose notierten. Von weiterem und grösserem Interesse, als die ja leicht erklärbare Thatsache der Leukocytose, ist die Thatsache, dass die in den Gefässen angesammelten, und z. T. auch in Gewebsmaschen ausgewanderten Leukocyten zum allergrössten Teil acidophile Zellen sind. Die Ansammlung von acidophilen Zellen findet sich ausser in grösseren Gefässen auch in den Capillaren derartig, dass in den ausgeprägtesten Fällen (z. B. Niereninjection nach 4 Tagen, Leber- und Placentarzelleninjection nach 8 Tagen) in jeder Capillare in den dünnen Schnitten 2 acidophile Zellen gefunden wurden. Ferner ist eine erhebliche Ansammlung in der Adventitia der grösseren Bronchien und Arterien vorhanden, und endlich sind auch in einigen Fällen die die Bronchialschleimhaut durchwandernden Zellen fast ausschliesslich acidophil. Woher stammen diese vielen acidophilen Zellen? Es ist diese Frage freilich recht schwer zu beantworten, weil die Bedeutung und das Vorkommen der acidophilen Leukocyten noch keineswegs genügend aufgeklärt ist. Nimmt man mit Prof. Lubarsch an, dass Form und chemische Zusammensetzung der Leukocytengranula nichts Constantes, sondern selbst unter normalen Verhältnissen etwas innerhalb gewisser Breiten Schwanken-

des ist, so konnte man einfach annehmen, dass unter den durch die Parenchymzelleninjection bewirkten Störungen mehr acidophile Granula in den Leukocyten auftreten, als normaler Weise. Stellt man sich dagegen auf den herrschenden, von Ehrlich vertretenen Standpunkt der scharfen Trennung verschiedener Leukocytenformen, so ist zunächst die Frage aufzuwerfen: wo findet man beim Kaninchen normaler Weise die acidophilen Blutzellen? Ich habe darüber in der Litteratur keine Angaben gefunden, Herr Professor Lubarsch hat mir aber die bezügliche eigene, zu anderen Zwecken vorgenommene Untersuchungen zur Verfügung gestellt. Wie beim Menschen, so ist auch beim Kaninchen die Zahl der acidophilen Zellen im cursierenden Blut sehr schwankend, beträgt aber nur ganz ausnahmsweise mehr, wie 4—5% sämmtlicher Leukocyten; äusserst gering ist ihre Anzahl in den Lymphknoten und der Milz, wo man oft eine grosse Menge von Schnitten durchmustern muss, bis man acidophile Zellen findet; äusserst reichlich sind sie dagegen stets im Knochenmark zu finden; auch in den Follikeln der Schleimhäute kommen sie, wenn auch äusserst spärlich, vor, und man findet daher unter den die Epithelien durchwandernden Zellen hier und da auch acidophile Leukocyten (die Beobachtung war auch in unseren Präparaten zu machen, wo die peribronchialen Lymphknötchen stets ganz oder fast frei von acidophilen Zellen sich erwissen, obgleich gerade in der Aventitia der Bronchien reichliche Anhäufung von acidophilen Zellen bestand). Es muss deshalb als wahrscheinlich angesehen werden, dass die Vermehrung der acidophilen Zellen durch eine Reizung des Knochenmarks zu erklären ist. Die aus den Zellen freiwerdenden Stoffe üben eine anziehende Wirkung auf die Wanderzellen des Knochenmarks, bewirken vielleicht sogar eine Vermehrung dieser Zellen. Diese Auffassung gewinnt noch an Wahrscheinlichkeit durch die weiteren, unter d) zu besprechenden Beobachtungen.

d) Einen auffallenden Befund, auf den ich etwas näher eingehen muss, konnte ich in allen Fällen von Parenchymzelleninjectionen erheben — ausser Krückmanns und unseren Versuchen mit Leber-, Nieren-, Placenta- und Mammasubstanz auch nach Einspritzung von Fettgewebe, von Krebszellen, von Knochenmarkpartikelchen, nicht aber nach Injection von Kochsalzlösung in die Jugularvene —; gleichviel nun, welche Gewebsart verwendet war, gleichviel, ob das Tier nur 12 Stunden oder 4 Wochen die Operation überlebt hatte: immer finden sich, freilich in recht wechselnder Menge, in den Lungencapillaren grosse Gebilde, die kaum etwas anderes, als aus dem Knochenmark verschleppte Riesenzellen sein können.

Sie sind bis über 50 μ lang, verschieden breit, oft fast kreisrund, oft mehr langgestreckt, mit buckligen Vortreibungen der Oberfläche. Sie sind eben ausgesprochen polymorph, und für viele ist es schwer, eine zusam-

menfassende Beschreibung der Formen zu geben. Auf Tafel I und II ist eine Anzahl abgebildet. Unter ihnen fallen Figur 8, 9, 12 und 16 auf durch ihre, ich möchte sagen: graziös geschwungenen Contouren; derartige Formen sind recht häufig. In Fig. 9 und 12 sehen wir einen fast kugligen Teil durch einen verjüngten Abschnitt sich von dem Rest absetzen; man hat den Eindruck, als sei eine halbflüssige Substanz aus dem Rest hervorgequollen. Auch solche Bildungen bekamen wir häufig zu sehen. Immer finden wir etliche Einkerbungen, bald leicht bogenförmig, bald scharf; von der Spitze der letzteren pflegen dunkel gefärbte, oft doppelte Linien oder Septen in das Innere zu ziehen, die eine Einteilung der Randpartien in keilförmige oder viereckige oder rundliche Teilstücke bedingen. Im ganzen erinnert mich die äussere Form an die bizarren Bildungen, die man erhält, wenn man flüssiges Blei in kaltes Wasser giesst.

Die Färbung dieser Gebilde mit Jodhämatoxylin ist eine intensive. Schon bei schwacher Vergrösserung fallen sie dadurch auf. Zum Teil mag das durch ihre Dicke bedingt sein: sie erstrecken sich meist durch die ganze Dicke der Schnitte (10—15 μ), müssen daher dunkler gefärbt erscheinen, als die gewöhnlichen Zellkerne. Ein Vergleich mit ebenso dicken Schnitten durch Knochenmarksriesenzellen (s. u.) aber zeigt, dass sie eine wesentlich höhere Färbbarkeit zu besitzen pflegen, als diese.

Besonders stark ist zunächst der Rand gefärbt; er stellt eine dicke, dunkelrote Linie dar, die zeitweilig von helleren Stellen unterbrochen wird.

Im Inneren unterscheiden wir mässig gefärbte Partien, welche meistens die Hauptmasse auszumachen scheinen. In ihnen fallen starke, dunkelrote Linien auf, von denen diejenigen schon erwähnt sind, die von den Einkerbungen des Randes nach innen ziehen; die übrigen, noch zahlreicher, verlaufen im Innern in allerlei Windungen, fliessen oft zusammen und teilen sich wieder; wo sie sich kreuzen, liegen oft rundliche oder viereckige dunkle Flecken, deren Ecken in unsere Linien auslaufen.

Ausserdem finden sich grosse, stark färbbare Kugeln, im Innern etwas heller, die nicht an Kreuzungen von Linien liegen (Fig. 9, 11, 12), und endlich bläschenförmige Bildungen, hell mit schmalem, dunklen Saum: Fig, 7 (links oben), Fig. 11 (im Innern).

Die bisher beschriebenen Formen sind die gewöhnlichen, Fig. 7—10, 12 und 16 bei Immersion $\frac{1}{12}$ und Ocular 4, Zeiss, Tubushänge 200 gezeichnet, geben die durchschnittliche Grösse unserer Gebilde wieder. Ausnahmsweise gross ist das in Fig. 11 mit Ocular 2 gezeichnete, das sonst dieselben Verhältnisse bietet; ich komme hierauf unten zurück.

Fig. 21 stellt ebenfalls eine seltenere Form dar. Sie stammt von einem Kaninchen, dem embryonale Leber 27 Tage vor seinem Tode in-

jiciert war. Oben ähnelt sie den beschriebenen Formen, unten zerfällt die Substanz in homogen gefärbte Tropfen; dazwischen liegt hell und dunkel gefärbte Substanz wirr durcheinander, durch zerfressene Grenzlinien von einander scharf abgesetzt.

Fig. 20 stammt aus einer Kaninchenlunge vom 1. Tag nach einer Niereninjection) Dieses Gebilde stellt in seiner Form einfach einen Ausguss zweier anastomosierenden Capillaren dar, ist durchweg dunkel gefärbt und lässt von Struktur wenig erkennen.

Dass es sich bei diesen Befunden um dieselben Gebilde handlet, wie sie Arnold[1]) nach Weizengriesinjectionen, Aschoff[2]) bei verschiedenen Krankheiten in Lungengefässen beobachtet, haben, kann nicht zweifelhaft sein. Nach Aschoffs Beschreibung und Abbildungen hat er genau dieselben Dinge vor sich gehabt, die er als Riesenkerne bezeichnet und von denen er (Seite 13) sagt, dass sie »genau dieselben Anordnungen der chromatischen Substanz und Verschiedenheiten der Form zeigen, wie sie von Arnold, Werner, Cornil, Denys, Hess, Stroebe, Demarbaix u. A. für die einkernigen Riesenzellen der Blutkörperchen bildenden Organe beschrieben worden sind«. Obgleich auch ich, wie bereits oben betont, keinen Zweifel hege, dass die beschriebenen Elemente aus dem Knochenmark stammen, so kann ich mich doch dem eben citierten Aschoffschen Satz nicht ganz anschliessen, und eben deshalb habe ich mich so ausführlich auf die Schilderung dieser Dinge eingelassen und eine Reihe davon abgebildet. Fig. 13 und 14 (Tafel II) zeigen beliebig herausgegriffene Kerne von Riesenzellen aus normalem Kaninchenknochenmark (es sind absichtlich hier nur Kerne gezeichnet, da die bisher besprochenen Gebilde auch kein Protoplasma zeigten; protoplasmahaltige Riesenzellen siehe Fig. 17 Tafel II, Fig. 15). Sie stellen einen dunkelgefärbten Ring dar, in dessen Innern mattgefärbtes Protoplasma liegt; Protoplasma umgiebt den Kern auch von aussen und steht mit dem im Inneren befindlichen im Zusammenhang durch »perforierende Kanäle«, die hier und da als Unterbrechungen des Kerns erkennbar sind. Das ist ein Querschnitt mitten durch einen Kern. Als Ganzes stellt dieser eine dickwandige, mehrfach durchbrochene Hohlkugel dar, und ähnliche Abbildungen geben schon mehrere der von Aschoff citierten Autoren; richtig erkannt und beschrieben hat meines Wissens diese Form zuerst M. Heidenhain in einer ausführlichen Arbeit[3]). Seine Schilderungen dieser verwickelten Formverhält-

[1]) Arnold „über die Geschicke der Leukocyten bei der Fremdkörperembolie„. Virch. Archiv Bd. 133, Heft 1.

[2]) L. Aschoff „über capillare Embolie von riesenkernhaltigen Zellen.“ Virsch. Archiv Bd. 134, II.

[3]) M. Heidenhain: „Neue Untersuchungen über die Centralkörper und ihre Beziehungen zum Kern- und Zellprotoplasma.“ Archiv für mikrosk. Anatomie Bd. 43.

nisse sind so erschöpfend und klar, dass ich von einer näheren Beschreibung absehe, die nur Wiederholungen bringen würde. Ich kann nur sagen, dass ich an den zahlreichen normalen Knochenmarksriesenzellen, die ich mikroskopiert habe, die Strukturverhältnisse immer so fand, wie Heidenhain sie schildert und zeichnet. Davon unterscheiden sich aber unsere Riesenkerne wesentlich, und auch die von Aschoff, so wie er sie beschreibt und zeichnet. Freilich, eine grosse Ähnlichkeit ist nicht zu leugnen, sie fällt Jedem auf, der die Fig. 13 und 14 mit den übrigen vergleicht. Ebenso leicht aber sind die Unterschiede festzustellen: Fehlen der Hohlkugelform, d. h. Ringform, auf dem Durchschnitt; Fehlen des Zellprotoplasmas, zumal desjenigen im Innern des Kerns (»Pyrenocöl« Heidenhains;) dunklere Färbung des Kerns im Ganzen; dicke und intensive Färbung des Contours, der gewundenen Linien, der kugligen und eckigen Gebilde im Innern. Diese Differenzen genügen, um zu zeigen, dass nicht »genau dieselben Anordnungen der chromatischen Substanz und Verschiedenheiten der Form« hier, wie dort, vorliegen.

Dagegen entsprechen unsere Riesenkerne ganz genau den Gebilden, die Heidenhain in seiner erwähnten Arbeit Seite 628 ff. als Degenerationsformen von Knochenmarksriesenzellen schildert.[1]) Der Schwund des Protoplasmas (Exoplasma sowol als Pyrenocöl) charakterisiert die Mehrzahl unserer Riesenzellreste. Der Verlust des Pyrenocöls erklärt das Fehlen ringförmiger Kernfiguren, der Schwund des Plasmas in den »perforierenden Kanälen« Heidenhains lässt deren hyperchromatische Wandungen als dunkle, oft deutlich doppelte Linien erscheinen, ihre Mündungen nach aussen stellen unsere Einkerbungen dar. Die dunklere Färbung ist teils eine relative, durch Verminderung des Gesamtvolumens bedingte, zum guten Teil aber auf chromatolytische Processe zurückzuführen. Die starke Färbung des Contours, das Auftreten dunkler Kugeln und Linien im Innern entspricht den hyperchromatischen Formen der »Chromatokinese«, wie wir diese Umlagerungen der gefärbten Substanz mit Schmaus bezeichnen.

Danach ist wol als sicher zu betrachten, dass es bei den beschriebenen Formen, die, wie gesagt, bei Weitem die Mehrzahl der beobachteten Riesenkerne ausmachen, sich um stark veränderte Knochenmarksriesenzellen handelt. Ob solche Zellen nun bereits als tote oder wenigstens nicht mehr als fortpflanzungsfähige Gebilde anzusehen sind, ist auf Grund morphologischer Untersuchungen allein sicher nicht zu entscheiden, das zu be-

[1]) Näher, als es oben geschehen, auf die Strukturverhältnisse dieser Dinge einzugehen, halte ich nicht für angebracht, da das von dem eigentlichen Ziel dieser Arbeit zu weit abführen würde.

tonen, hielt ich für nötig, um Missverständnissen vorzubeugen.[1]) Freilich, vereinzelt kommen auch Zellen in Lungengefässen zur Beobachtung, die ganz genau dem Typus einer normalen Knochenmarksriesenzelle entsprechen. Ich fand sie aber fast nur am 1. Tage nach Parenchymzelleneinspritzungen.[2]) Fig. 15 Taf. II stammt aus der Lunge eines Kaninchen, das 1 Tag nach einer Niereninjection starb. Das kleine Gefäss wird nicht ganz von der Zelle ausgefüllt; neben ihr liegen Leukocyten, keine roten Blutkörperchen. Die Zelle ist eine typische Knochenmarksriesenzelle: der Kern, auf dem Querschnitt ringförmig, enthält Nucleolen, Chromatinfäden und Kernsaft, oben (in der Zeichnung) zeigt er eine Lücke (perforierender Kanal), durch die Exoplasma und Pyrenocöl mit einander in Verbindung stehen. Das ist also anscheinend eine ganz wolerhaltene Knochenmarksriesenzelle. Drehen wir aber die Mikrometerschraube ein wenig, so erscheint, von dem diffus roten Grund freilich nicht leicht zu differenzieren, das in Fig. 15a gezeichnete Gebilde. Das erinnert nun auffallend an die Formen unserer degenerierten Kerne. Ob diese Erscheinung an sich noch in den Bereich des Normalen gehört, wage ich nicht zu entscheiden; jedenfalls macht es den Eindruck, als sei hier — durch Zerstörung der Kernmembran oder durch Cohärenzverminderung der Kernsubstanz überhaupt — etwas herausgeflossen, hervorgequollen (auf diesen Punkt komme ich unten zurück.)

Was die Abstammung unserer Riesenkerne und -Zellen betrifft, so ist in den obigen Ausführungen schon genugsam auf die Übereinstimmung 1. der Zellen, wie sie Fig. 15 zeigt, mit normalen Knochenmarksriesenzellen, 2. der eigentlichen »Riesenkerne« mit den Degenerationsformen dieser Zellen, wie sie Heidenhain beschreibt, hingewiesen worden. Es kann darnach kaum ein Zweifel bestehen, dass diese Elemente aus dem Knochenmark verschleppt sind. Ich schliesse mich für diese Frage im Wesentlichen den Anschauungen Aschoffs in seiner oben citierten Arbeit (Seite 13 ff.) an.

Endothelzellenwucherungen sah ich ja freilich in den Arterien unserer Lungen, aber nur an den Stellen, wo Pfröpfe sitzen; und die Produkte dieser Wucherungen sind meistens einzelne Zellen vom Typus etwa der jungen Granulationszellen, selten Riesenzellen, und dann vielkernige mit mehr oder weniger ausgeprägter Randstellung der Kerne (s. Tafel II Fig. 24 und Taf. III Fig. 25 und 26). Überhaupt ist nicht daran zu denken,

[1]) Die gegenteilige Ansicht van der Stricht's, der diese protoplasmalosen Zellen für normal hält, dürfte durch die Arbeiten Demarbaix's und M. Heidenhains für genügend widerlegt gelten.

[2]) Eine Ausnahme bildet davon ein Fall, wo Mammaepithelien eingespritzt waren und nach 72 Stunden noch eine normale Knochenmarksriesenzelle gefunden wurde.

dass diese Gebilde erst nach unsern Einspritzungen, in Aschoffs Fällen erst unter der Einwirkung der in betracht kommenden Gifte am Fundort entstanden seien; dazu ist ja die Zeit viel zu kurz. Es kann sich in der That nur um Verschleppung handeln, und ein Gewebe, das derartige Zellen in genügender Anzahl enthielte, kennen wir beim erwachsenen Tiere nur im Knochenmark.

Wie nun die Zellen aber aus den Knochen herauskommen, darüber können wir etwas Sicheres garnicht sagen. An eine Eigenbewegung auf chemotaktische Reize hin wird man schwerlich denken könen, Hyperämie und Blutungen im Knochenmark, die zur Loslösung und Verschleppung dieser Elemente führen könnten, würden wol die plausibelste Erklärung abgeben. Und thatsächlich ist es Herrn Professor Lubarsch kürzlich gelungen, in einzelnen Fällen Blutungen im Knochenmark bei Versuchstieren dieser Reihe nachzuweisen. Dabei ist zu beachten, dass sich, wie schon betont, nur in den ersten Tagen vereinzelt wolerhaltene Riesenzellen in den Lungengefässen fanden, dass vielmehr schon in früher Zeit deutliche Degenerationsformen in der Überzahl waren, während nach Wochen der Zerfall verhältnismässig nicht so stark vorgeschritten erscheint. Diese Thatsache weist darauf hin, dass die geschilderten Veränderungen an den Riesenzellen nicht alle erst in den Lungengefässen zu Stande gekommen zu sein brauchen, sondern dass wahrscheinlich von vornherein hauptsächlich die schon normaler Weise degenerierenden Knochenmarkszellen verschleppt werden; das ist ja schon a priori das Wahrscheinlichste, da solche degenerierenden Zellen leichter aus ihrem Verbande zu lockern sein werden; und dass solche Degenerationsformen im normalen Knochenmark nicht selten sind, ist ja bekannt (cfr. Heidenhain).

Nehmen wir die Verschleppung aus dem Knochenmark als Thatsache an, so folgt als nächste Frage: was wird aus diesen Elementen? Haben wir doch hier eine — wenn auch secundäre — Parenchymzellenembolie vor uns, wie unsere Versuche sie bezwecken, und noch dazu in schonenderer Weise, da diese Zellen nicht den mannigfachen Insulten durch unsere Manipulationen ausgesetzt gewesen sind. Nun, was aus ihnen wird, ist oben ausgeführt. Fast nur am ersten Tage finden wir sie noch in der typischen Form (Fig. 15), doch auch hier treten schon Umgestaltungen auf (Fig. 15a); ja es finden sich schon fast strukturlose Chromatinklumpen (Fig. 12), die in ihrer Form ganz der Umgebung sich anpassen. Für die letzteren Formen wird am ungezwungensten anzunehmen sein, dass sie schon vor der Verschleppung stark degeneriert waren. Vielleicht gilt das in geringerem Grade auch für die mässig umgestalteten Riesenkerne. Jedenfalls kann man sagen, dass auch die besterhaltenen verschleppten Knochenmarksriesenzellen in den ersten Tagen ihr Protoplasma verlieren, wobei die Kerne die oben eingehend beschriebenen Formen annehmen.

Dabei glaube ich nicht, wie Aschoff, an ein mechanisches Abstreifen des Protoplasmas: das würde ja nur das Exoplasma, nicht auch das Pyrenocöl betreffen, dessen Verlust oben mehrfach betont wurde. Zudem beschreibt ja auch Heidenhain den Protoplasmaverlust als typische Form des Zelltodes, die er im Knochenmark selbst gesehen hat, wo doch von mechanischem Abstreifen keine Rede sein kann. Ich fasse also den Protoplasmaschwund, ebenso wie die beschriebenen Kernveränderungen, als Zeichen des Zelltodes auf: das Schicksal der verschleppten Riesenzellen ist also das Absterben.

Was wird aber nun aus diesen Zell- oder besser Kernleichen? Aschoff meint (Seite 24):»auch scheint die Zertrümmung der eingekeilten Zellenmassen schnell vor sich zu gehen«. Dem widersprechen unsere Befunde. Was Fig. 20 und ähnliche Fälle anlangt, so wurden sie, wenigstens für die erste Zeit, soeben als Ausnahmen hingestellt. Auch in der späteren Zeit, noch nach 4 Wochen, entspricht die ganz überwiegende Mehrzahl unserem Typus; die Kerne müssen sich also wol wochenlang nahezu unverändert halten können — wenn wir nicht an eine immer wieder erneute Verschleppung denken wollen, die aus 2 Gründen unwahrscheinlich ist:, 1. dauert die Ursache, (Zerfallstoffe im Blut) nicht so lange an, 2. finden sich in der späteren Zeit keine protoplasmahaltigen, typischen (also frisch verschleppten) Riesenzellen.

Freilich beobachten wir nicht selten weiteres Fortschreiten des Zerfalls. Gelegentlich finden sich an den Riesenkernen rundliche, gefärbte Partikel (nur in Fig. 11. angedeutet), die von der Hauptmasse losgelöst oder noch durch einen Stiel mit ihr verbunden sind. Fig. 21 (27 Tage nach Injection von embryonalem Lebergewebe) zeigt die schon weiter oben beschriebenen Zerfallserscheinungen. So, oder in ähnlicher Weise gehen wol die meisten dieser Gebilde zu Grunde; das näher zu studieren bietet kein Interesse. Nur das sei festgestellt, dass solcher fortschreitender Zerfall oft wochenlang ausbleibt. Das freilich muss zugegeben werden, dass in den Präparaten von Tieren, die mehere Wochen nach der Injection gelebt hatten, z. B. Niere 25 Tage, die Riesenkerne seltener sind, als in den ersten Tagen. In wie weit das für die Frage ihrer Dauerhaftigkeit zu verwerten ist, möchte ich nicht entscheiden. Es ist am Eingang dieser Betrachtung schon betont, dass in den verschiedenen Fällen die Riesenkerne in sehr verschiedener Reichlichkeit gefunden wurden, oft reichlich, oft recht spärlich, (so massenhaft wie in einigen von Aschoffs Fällen sahen wir sie bei Tieren niemals[1]). Das ist ja leicht zu erklären: einmal war die

[1]) Vergl. darüber die 3. Abhandlung von Lubarsch „Neue Beiträge zur Lehre von der Parenchymzellenembolie".

Menge des eingebrachten Materials nicht gleichmässig abzumessen, zweitens war der Grad der Zerkleinerung verschieden, und drittens ist, worüber unten ausführlich berichtet wird, der Zerfall der Gewebspfröpfe zeitlich und graduell recht verschieden; mithin mus auch die angenommene Ursache der Zellenverschleppung, der Übergang chemisch differenter Stoffe ins Blut, in erheblicher Breite variieren. Es gelten hier eben dieselben Gewichtspunkte, wie bei der Leukocytose. Ein directer quantitativer Vergleich zwischen den einzelnen Fällen ist mithin nicht statthaft, es müsste sich denn um geradezu massenhafte Versuche handeln.

Ein Wort noch über Fig. 11. Sie ist mit Ocular 2, die übrigen mit Ocular 4 gezeichnet, dieser Kern ist also beträchtlich grösser, als die gewöhnlichen. Es handelt sich bei so grossen Gebilden, wie sie nicht ganz selten vorkommen, wol um Zusammenballungen mehrerer Riesenkerne, deren Oberflächen demnach eine klebrige Beschaffenheit haben müssen.

Ob diese Riesenzellenembolie — ausser der Verstopfung kleiner Gefässe — Folgen für den Organismus hat, können wir nicht sagen. Man könnte versucht sein, unsere Beobachtung zu verwerten für die physiologische Deutung der Knochenmarksriesenzellen.

Wenn Flemming sie für »Bildungsanomalien« eine »abgeartete oder ausgeartete Zellenform«, »abnorm herangewachsene Leukocyten ohne besondere Funktion« hält, Heidenhain (S. 616) ihnen dagegen »einen Einfluss auf die Zusammensetzung des Blutplasmas« zuschreiben möchte, — so wird man leicht versucht sein, unsere Befunde zu Gunsten von Heidenhains Annahme zu verwerten. Das ist doch wol sicher, dass durch den Zerfall unserer Parenchympfröpfe chemotaktisch wirksame Stoffe ins Blut gelangen (s. oben c.), und das stimmt aufs schönste mit Aschoffs Beobachtungen überein, wonach (S. 20) durch Mittel, denen chemotaktiche Wirkungen zugeschrieben werden müssen, das Auftreten der riesenkernhaltigen Zellen im Blut erzielt werden kann. Wie nahe liegt da der Schluss, dass diese Zellen ja auch in unseren Fällen so deutlich auf Aenderungen des Blutchemismus reagieren, dass ihnen füglich eine Bedeutung für die Regulierung der Säftemischung kaum noch abgesprochen werden darf. Aber Zellleichen, degenerierende Zellen werden nicht auf chemische Reize reagieren; und wir betonten oben, dass wahrscheinlich wenigstens ein grosser Teil unserer »Riesenkerne« schon als geschädigte, nicht mehr lebensfähige Gebilde verschleppt werden. Für diese also werden wir eine passive Verschleppung annehmen müssen, vielleicht durch Druckschwankungen, durch Blutungen im Knochenmark — über den Modus können wir nichts Sicheres angeben, ausser dass, wie erwähnt, Blutungen im Mark nachgewiesen sind —; und dann müssen wir doch zugeben, dass auch für die Verschleppung anscheinend intacter Riesenzellen ein passiver

Transport mindestens ebenso wahrscheinlich ist, wie eine active Thätigkeit der Zellen. Das wird dadurch noch wahrscheinlicher, dass wir nach den im nächsten Abschnitt (sub c.) geschilderten Befunden zu dem Schlusse gedrängt werden, dass selbst relativ recht grosse Zellencomplexe, wahrscheinlich durch Blutmgen, aus dem Knochenmark in die venöse Blutbahn gelangen können. Es erscheint mir daher nicht angängig, aus unseren Befunden Schlüsse auf die physiologische Bedeutung der Knochenmarksriesenzellen zu ziehen.

Eingehende Berücksichtigung verdienen unsere Befunde für die Beurteilung der Fälle von Zellembolien bei Eklampsie, nach schweren Traumen und in anderen Fällen, wie sie von Schmorl und Lubarsch mitgeteilt wurden. Die Ähnlichkeit vieler der von ihnen beschriebenen Gebilde mit unseren Kernen liegt auf der Hand. Ich gehe weiter unten bei der Besprechung der embolisierten Parenchymzellen auf diesen Punkt näher ein.

c) Knochenmark in Lungenarterien und -capillaren.

Hier müssen wir noch einen Befund besprechen, der sowol wegen seiner Regelmässigkeit, wie wegen seiner Eigenartigkeit unsere Aufmerksamkeit in besonderem Maasse in Anspruch nahm, wenn es uns auch noch nicht gelungen ist, seine Entstehung vollständig aufzuklären. Es handelt sich um das Auftreten kleinerer und grösserer Fragmente von Knochenmarksgewebe in den Lungenarterien. Ich möchte zunächst die Befunde möchligst objectiv schildern.

Es fanden sich nämlich in Lungen von zahlreichen Kaninchen (Näheres s. u.), denen Parenchymstückchen eingespritzt waren, in oft stark erweiterten Arterien und Capillaren Pfröpfe von verschiedener Grösse, die mit den eingespritzten Geweben nicht die entfernteste Ähnlichkeit haben, unter sich aber stets den gleichen Bau zeigen. Sie liegen bald allein im Lumen, bald schmiegen sie sich den embolisierten Nieren-, Leber-, Placentarstückchen innig an, ohne dass eine trennende Zwischenlage bestünde; ebenso liegen sie der Intima meistens unmittelbar an.

Sie bestehen aus einem Gewebe, das grosse runde Hohlräume aufweist, die durch dünnere oder dickere Septen von einander getrennt sind. (Taf. II Fig. 19). Diese rundlichen Hohlräume sehen ganz so aus, wie in Alcohol gehärtete Fettzellen; und dafür müssen wir sie auch wol halten, obgleich wir den directen Beweis durch die Osmiumreaction meistens nicht erbringen konnten; denn in den Fällen, wo wir diese Pfröpfe fanden, war die Härtung in Formalin mit nachfolgender Alcoholbehandlung vorgenommen, in den wenigen Fällen, wo in Flemming'schem oder Herrmann'schem Gemisch conserviert war, fanden wir sie nicht; nur in einem der später zu erwähnenden Experimenten von Prof. Lubarsch konnte auch durch die Osmiumsäurereaction der direkte Nachweis, dass es sich um Fett

handelte, erbraeht werden. Es kann demnaeh über diesen Punkt kein Zweifel herrsehen und ich werde diese Gebilde daher im Folgendem der Einfachheit halber Fettzellen nennen.

Am Rande der Fettzellen liegen platte Zellen. Auf dem Quersehnitt sind sie lang-spindlig (Fig. 22, p), bekommt man sie in sehräger Stellung unters Mikroskop, so sieht man ihren spindligen Quersehnitt und bei weehselnder Einstellung ihre Tiefenausdehnung. Trifft man die obere oder untere Kuppe einer Fettzelle, so sieht man sie von der Fläehe als grosse Zellen mit hellem Protoplasma und blassen, runden oder ovalen Kern.

Abgesehen von diesen Elementen stellen sich die Septen zwischen den Fettzellen bald als feine, wellige oder gerade Linien dar, die bei stärkerer Vergrösserung doppelte Contouren zeigen; bald sind sie dieker und enthalten mehr oder weniger zellige Elemente (Fig. 19).

Die letzteren zeigen 4 verschiedene Typen, die freilich untereinander Übergänge aufweisen, in ihren ausgeprägten Repräsentanten aber verschieden genug sind:

1. sehr kleine Zellen mit dünnem kaum erkennbaren Protoplasmasaum um den stets runden Kern (Fig. 22, Tafel II l_1 bei Tubuslänge 200 gezeichnet). Der Kern ist im Ganzen dunkel gefärbt, die Kernmembran und einzelne relativ grobe Körner und Fäden im Innern ganz dunkelrot;
2. grössere Zellen mit homogenem, daher oft schlecht erkennbarem Protoplasma in mittlerer Menge und polymorphen Kernen (Fig. 22, l_2). Die Kerne sind heller als bei l_1, zeigen aber doch meist ziemlich stark gefärbte Partikel, sie sind sehr häufig hufeisenförmig, oft bestehen sie aus mehreren rundlichen Gebilden, die durch dünnere Abschnitte untereinander verbunden sind; andere ähneln einer prallen Wurst, auch einzelne Loehkerne wurden gesehen. Doch kommen auch einfach rundliche und ovale Kerne bei dieser Form vor; sie sind oft ziemlich blass, prall und gross; solche Zellen bilden den Übergang zu
3. Zellen mit reichliehem granulierten Protoplasma und sehr grossen, prallen, blassen Kernen, die fast stets rund oder oval sind;
4. gelappt kernige Riesenzellen (Fig. 17) von dem Typus, wie er oben für die Knochmarksriesenzellen ausführlich besprochen wurde, hier und da mit Andeutungen der geschilderten degenerativen Erscheinungen, die sich aber meist auf geringe Hyperchromatose und Schwund des Pyrenocöls beschränken.

Von den unter 1—3 aufgeführten Zellen ist die grosse Mehrzahl acidophil.

Ausserdem enthalten die Septen in Teilung befindliche Zellen, oft so reichlich, dass man bei 1000 faeher Vergrösserung 5—6 in einem Gesichts-

feld sieht. Diese Mitosen sind unter sich so verschieden, dass wir geradezu gedrängt werden, 2 Arten aufzustellen, die beide in allen Stadien gewisse Charactere beibehalten: die einen (Figur 22 m l_1) sind klein, dunkel, etwas verwaschen, die Chromosomen sind nicht recht distinct, sie sehen dick aus, wie verklumpt. Diese Art findet sich in kleinen Zellen, deren spärliches Protoplasma meist zu erkennen ist. Das sind die häufigsten Mitosen. Vielleicht ein Drittel so häufig sind die in Figur 22 mi (m l_2) gezeichneten. Sie spielen sich in grösseren Zellen ab, haben — durch alle Stadien mit jenen verglichen — selber ansehnlichere Dimensionen, sehen im Ganzen heller aus und zeigen meist die einzelnen Chromosomen scharf erkennbar. Es liegt wol nichts näher, als die erste Form den unter 1. beschriebenen Zellen, die zweite den unter 2. und 3. beschriebenen zuzurechnen. (Auf eine differentielle Bestimmung von Mitosenformen für 2. und 3. glaube ich, mich nicht einlassen zu sollen.)

Zwischen — und anscheinend auch in — diesen Zellen findet sich hier und da gelbliches körniges Pigment.

In mehreren Pfröpfen finden sich Querschnitte von kleinen Arterien; die einzelnen Gefässhäute, ein enges Lumen umschliessend, sind unverkennbar. Auch Capillaren wurden getroffen.

Diese Darstellung gilt gleichmässig für alle Pfröpfe, die wir fanden. Wenn in dem einen Falle die Septen zwischen den Fettzellen reichlicher an zelligen Elementen waren, als in einem anderen, wenn hier in einem Schnitt mehrere, dort in mehreren Schnitten gar keine Riesenzellen sich fanden, so sind das rein quantitative Unterschiede, die an verschiedenen Stellen ein und desselben Pfropfes oft noch hochgradiger beobachtet werden.

Hier mag zunächst eingeschaltet werden, in welchen Fällen sich derartige Pfröpfe fanden. Die Figuren auf Tafel II stammen von einem Kaninchen, das 3 Tage nach einer Injection von Nierenpartikeln getötet wurde. Ferner fanden sich die Pfröpfe bei Kaninchen, die eine Niereninjection um 1 Tag, 4, 5, 6 und 11 Tage überlebt hatten; nach Leberinjectionen am 4., 8., 12., 15., 18. und 22. Tage, nach Placentarinjection nach 3, 15 und 20 Tagen, nach Einspritzung von Knochenmark am 3. Tage. Nur in der Minderzahl der gründlich untersuchten Fälle von Krückmann und uns wurden sie vermisst, wobei noch betont werden muss, dass die Pfröpfe oft erst nach Untersuchung von Hunderten von Schnitten gefunden wurden, und dass durchaus nicht alle Fälle mit dieser Genauigkeit durchforscht werden konnten.

Die obige Schilderung und die Abbildungen werden es verständlich machen, dass von vornherein kaum ein anderer Gedanke aufkam, als dass man es mit Knochenmarksgewebe zu thun habe. Diese Diagnose wurde

von jedem Beobachter (Prof. Lubarsch, Dr. Reinke) sofort ohne jedes Bedenken gestellt. Als der Befund sich noch auf einen Fall beschränkte — aus der Versuchsreihe Dr. Krückmanns — nahm Prof. Lubarsch zunächst an, dass eine irrtümliche Bezeichnung des Paraffinblockes vorläge, und es sich um einen Fall handle, in dem absichtlich Knochenmark eingespritzt war. Diese Annahme wurde natürlich hinfällig, als sich die Befunde mehrten, sich gleichmässig bei Leber-, Nieren- und Placentarzellenembolien vorfanden und auch bei erneuter Untersuchung in Paraffinblöcken aus älteren Versuchsreihen von Prof. Lubarsch, (Leber 4. Tag) und in unseren eigenen Versuchen gefunden wurden. Damit drängte sich die Frage auf, ob es sich nicht doch um etwas anderes, als Knochenmark, handeln könne.

Ganz auszuschliessen ist zunächst die Möglichkeit, dass die beschriebenen Bildungen sich irgendwie aus dem injicierten Material gebildet hätten; denn 1. hat dieses Gewebe nie auch nur entfernte Ähnlichkeit mit dem eingespritzten Gewebe, 2. sieht es stets gleich aus, einerlei, was für Gewebe eingebracht wurde, 3. liegt es oft im selben Lumen neben einem Pfropf, der fraglos dem injicierten Material angehört und, wie gesagt, stets völlig anders aussieht, wie unser Gewebe (s. Fig. 19, oben Knochenmark, unten Nierenpfropf).

Demnächst könnte man fragen, ob es sich vielleicht um Fettgewebe handle, dass, zufällig mit eingespritzt, durch Einwanderung von Leukocyten und Riesenzellen ein so verändertes Aussehen erlangt habe; eine Ansicht, die wir für undiscutirbar halten würden, wenn sie nicht von Herrn Prof. A. Thierfelder, der einige meiner Präparate flüchtig gesehen hat, aufgestellt worden wäre. Für die Nieren z. B. könnte Kapsel- oder Hilusfett in Frage kommen. Dagegen spricht 1. dass die Kapsel der Nieren vor der Injection abgezogen, das Material in der Regel der Rinde oder den mittleren Partien zwischen Hilus und Kapsel entnommen wurde; 2. dass unsere Pröpfe sich auch in einem Falle (Niere 11. Tag) fanden, wo auf das Sorgfältigste jede Möglichkeit der zufälligen Injection von Fettgewebe ausgeschlossen war; 3. dass sie sich finden, nachdem Leber und Placenta injiciert wurden; von wo dabei Fett mitgenommen sein sollte, ist unerfindlich; 4. ist das Hineingelangen losgelöster Fettpartikel in die Jugularis überhaupt unwahrscheinlich; wegen des geringen specifischen Gewichtes des Fettes gelingt es, selbst wenn man es absichtlich hineinspritzen will, nur schwer, es in die Vene zu bringen; die Spritze wird annähernd senkrecht gehalten, jedenfalls mit der Spitze nach unten, dem Stempel nach oben; an letzterem sammelt sich das Fett; spritzen wir nun, so gelangt das Fett meist nur bis in die Ansatzkanüle; 5. wäre die Anwesenheit von Riesenzellen die in allen Punkten dem Typus der Knochenmarksriesenzellen entsprechen, kaum zu erklären; 6. würde

bei einem zufälligen Aneinanderlagern von Fettgewebe, Knochenmarksriesenzellen und Leukocyten nicht genau die typische Anordnung entstehen, wie wir sie im Knochenmark und unseren Pfröpfen antreffen.

Zur Sicherheit wurde noch ein Versuch mit Einspritzung von Fettgewebe unternommen, das Tier nach 4 Tagen 6 Stunden getötet. In der Lunge fanden sich nirgends ähnliche Bildungen, wir wie sie oben beschrieben haben; überhaupt wurden nirgends in den Gefässen deutliche Fettzellen entdeckt; vielfach fanden sich hyaline Thromben, mässig viel Leukocyten und ganz vereinzelt Knochenmarksriesenkerne. Dieser Befund spricht entschieden dafür, dass es sich bei den oben geschilderten Gebilden nicht um zufällig embolisiertes Fettgewebe handelt.

Endlich wurden noch 2 Versuche gemacht, in denen überhaupt die Möglichkeit, dass Kaninchenfettgewebe in die Blutbahn mitgelangte, dadurch ausgeschlossen wurde, dass wir Zellen eines skirrhösen Mammakrebses von Menschen in die Jugularis spritzten. Die beiden Tiere wurden nach 4 bezw. 10 Tagen getötet. In den Lungen fanden sich auffallend viele Blutungen und innerhalb einer interstitiell gelegenen Blutung und in kleineren Arterien wurde wiederum deutliches Knochenmarkgewebe gefunden, während von Carcinomzellen nichts entdeckt werden konnte; im Übrigen waren hyaline Thromben, Leukocyten und Riesenkerne in mässiger Weise vorhanden.

Also Fettgewebe ist es nicht. Dass es sich etwa um Produkte einer Intimazellenwucherung, combiniert mit Leukocyteninfiltration handle, daran ist so wenig zu denken, dass wir nicht darüber zu discutieren brauchen.

Wenn somit schon per exclusionem kaum noch eine andere Deutung übrig bleibt, wie die, dass wir es mit echtem Knochenmarkgewebe zu thun haben, so sprechen auch die oben — gerade für diese Beweisführung so eingehend — geschilderten histologischen Verhältnisse positiv deutlich genug für diese Auffassung.

Es hiesse die obige Schilderung wiederholen, wollte ich im einzelnen die histologische Übereinstimmung mit normalem Knochenmark darlegen. Ich will nur kurz hinweisen auf die beschriebenen Zellformen, — sie gleichen ja aufs Genaueste in Aussehen und Anordnung denen im Knochenmark; auf die Mitosen, die wir im Mark in derselben Reichlichkeit und in denselben Formen zu finden pflegen, ferner auf die gelben Pigmentkörnchen, aus denen wir den Untergang von roten Blutkörperchen im Mark zu erschliessen gewohnt sind; endlich auf die platten Zellen, die den Fettkugeln anliegen: Alles giebt in typischer Weise das histologische Bild, wie es ein Schnitt durch das Mark eines Kaninchenfemur oder sonstigen grossen Röhrenknochen liefert. Auch die Acidophilie der Zellen wurde ja in dem Kapitel »Leukocytose« schon für das Knochenmark betont. Wenn somit kein Zweifel herrschen kann, dass das in Lungenarterienästen in so

vielen Fällen gefundene Gewebe nichts Anderes als Knochenmarkgewebe ist, so erhebt sich die Frage: wann und wie ist es dort hineingelangt?

Für die Annahme, dass durch irgend welche Processe im Knochenmark, die natürlich mit der Parenchymzellinjection in Zusammenhang stehen müssten, grössere Gewebsstücke gelockert, von den Venen angesogen, und dann weiter in die Lunge verschleppt wären, sprach a priori die Häufigkeit der Befunde, das fast ausschliessliche Vorkommen in Arterien, das feste Anliegen der Pfröpfe an der Intima, endlich der Befund von Mitosen in Intima- und Mediazellen der Arterien, in denen sich Knochenmarkpfröpfe fanden. Dagegen sprachen a priori eine Reihe wichtiger Gründe. 1. die Thatsache, dass die nach 3 Wochen gefundenen Pfröpfe sich histologisch nicht wesentlich von denen der ersten Tage unterschieden, dass vor allem jede Spur einer Organisation fehlte; 2. die oft ausserordentliche Grösse der Pröpfe, 3. die Unwahrscheinlichkeit, dass so grosse Partikel ohne schwere Läsionen des Markes verschleppt werden sollten; ja, die förmliche Unmöglichkeit, eine intravitale Verschleppung zu erklären. Es musste deswegen die Frage erwogen worden, deren Lösung uns sehr viel Zeit und Arbeit gekostet, auf die wir aber im Verlauf der Untersuchungen immer wieder zurückkamen, ob es sich nicht um irgend ein Kunstproduct handle. Es sei hier gleich bemerkt, dass diese Frage, da ich aus äusseren Gründen die Arbeit vorzeitig abbrechen musste, grösstenteils von Prof. Lubarsch allein geprüft worden ist.

Zunächst war die Frage zu erledigen, ob nicht etwa beim Töten des Tieres durch Nackenschlag in extremis Knochenmark in die Blutbahn gelangen könne. Die Frage, welche bereits durch unsere Experimente (2 gesunde Kaninchen wurden durch Nackenschlag getötet, dann die Lungen genau untersucht) negativ entschieden war, erwies sich als gegenstandslos, als die gleichen Befunde bei Tieren gemacht wurden, die durch Chloroform getötet waren.

Weiter wurde die Frage geprüft, ob die Knochenmarkpartikel nicht erst bei der Einbettung in die Lungengefässe hinein gelangt sein könnten. Den Anlass dazu gab folgende Beobachtung, die bei einem der Fälle von Krebszelleninjection (s. oben) erhoben wurde. Hier fanden sich nämlich die Knochenmarkpartikel nicht in Arterien, sondern in grösseren Bronchien, welche Blut enthielten, mitten unter den roten Blutkörperchen. Da das betreffende Lungenstückchen in einer Schale eingebettet worden war, in welcher in dem Paraffin zahlreiche kleine Knochenmarksbröckel vorhanden waren, so warfen wir die Frage auf: sind die Knochenmarkpartikel nicht erst aus dem Paraffin in die Lunge hineingelangt?

Freilich standen auch dieser Annahme a priori die erheblichsten Bedenken entgegen: 1. war es sehr unwahrscheinlich dass in den zahlreichen

älteren Versuchen von Prof. Lubarsch und Dr. Krückmann fast jedes Mal zugleich mit den Lungenstückchen Knochenmarksbröckel in dem Paraffin vorhanden gewesen wären. Man hatte damals dem Knochenmark der Kaninchen in den betreffenden Versuchen keine Aufmerksamkeit geschenkt, und keinem der beiden Herren war es erinnerlich, dass zu der betreffenden Zeit etwa zu anderen Zwecken fortgesetzte Untersuchungen über Kaninchenknochenmark gemacht worden wären; 2. widersprach dem die Thatsache, dass in den meisten Fällen die Knochenmarkspartikelchen die grösseren und kleineren Gefässe vollständig ausfüllten und der Gefässwand fest anlagen, was eigentlich kaum denkbar wäre, wenn sie erst bei der Einbettung hineingelangt wären. Auch wäre es schwer begreiflich, warum — wenn ich von dem oben citierten Fall absehe — sie immer nur in Arterien, niemals aber in Venen, Alveolen oder Bronchien lagen. Sind es doch unter all diesen Hohlorganen gerade die Arterien, die sich im Tode contrahieren; wo unsere Knochenmarkspfröpfe sitzen, sind sie oft aber deutlich dilatiert! 3. führen die oben erwähnten Mitosen in den Gefässwänden zu der Annahme, dass die Pfröpfe längere Zeit während des Lebens im Lumen verweilt haben; 4. sprach auch die genauere Untersuchung des oben erwähnten Falles gegen die Annahme. Bei der Durchmusterung zahlreicher Schnitte zeigte sich nämlich, dass die Knochenmarksteilchen stets in dem gleichen Niveau lagen, wie die Bluteoagula, so dass z. B. in der letzten Serie die Hauptmasse des Bronchus von Blut ausgefüllt wurde, in dem sich nur an einer Stelle ein paar Fett- und Knochenmarksriesenzellen, innig umgeben von Blutkörperchen, fanden. Eine derartige innige Durchmischung der Elemente ist nur denkbar, so lange das Blut noch flüssig ist, nicht aber, wenn das ganze Präparat durch die härtende Flüssigkeiten fest und starr geworden; 5. war z. B. in den Fällen Niere 4. Tag und 11. Tag das für die Einbettung benutzte Paraffin sicher frei von Knochenmarksteilen gewesen.

Trotz aller dieser Bedenken empfahl es sich, noch durch den Versuch den oben gemachten Einwand zu widerlegen. Es wurden Lungenstückchen von Kaninchen und Meerschweinchen mit Knochenmarksstückchen von Kaninchen zusammen in Formalin gehärtet und zur Einbettung vorbereitet; dann wurden die Knochenmarksstückchen aus dem Xylol genommen und in dem flüssigen Paraffin fein zerbröckelt, sodass ungleich mehr Bröckel in dem Paraffin vorhanden waren, als in dem vorher erwähnten Fall. Dann wurden die normalen Lungenstückchen in dieser Paraffinmischung eingebettet und ungewöhnlich lange (bis zu 5 Tagen) liegen gelassen. Hierauf wurden sie vollständig in Serienschnitte von 7,5 μ Dicke zerlegt und so untersucht, dass stets jeder 5. Schnitt ausgelassen wurde. Es bestand dabei keine Gefahr, irgend etwas zu übersehen, da ja allein der Durch-

messer einer Knochenmarksriesenzelle weit mehr als 7,5 μ beträgt. Auf diese Weise wurden mehrere Lungenstückchen in je ca. 600 Schnitte zerlegt und untersucht. Das Resultat war völlig negativ, weder in Blutgefässen, noch in Bronchien, noch in Alveolen fand sich Knochenmarksgewebe. Es war das Resultat auch nicht überraschend, da man in den Paraffinschälchen stets beobachten konnte, dass die lufthaltigen Lungenstückchen in den oberen Paraffinschichten schwammen, während auch die feinsten Knochenmarksbröckelchen am Boden des Gefässes liegen blieben, also auch nicht mit dem flüssigen Paraffin in das Lungengewebe eindringen konnten.

Hatte auch dieser Erklärungsversuch versagt, so blieb noch folgende Möglichkeit übrig. Von Schmorl und Lubarsch ist darauf hingewiesen worden, dass Leber- und Nierenzellenembolien künstlich vorgetäuscht werden können, dadurch, dass beim Zerschneiden der betreffenden Organe Leber- und Nierenzellen gleichsam in die Blutgefässe eingepresst werden. Nun war für unsere Befunde Folgendes denkbar: wenn die Rippenknochen bei der Eröffnung des Brustkorbes durchschnitten werden, so dringt sehr leicht Knochenmark hervor; werden nun mit der gleichen Scheere die Lungen am Hilus herausgeschnitten, so können an der Scheere haftende Markpartikelchen in Arterien und Bronchien durch das aus den durchschnittenen Blutgefässen strömende Blut eingeschwemmt werden. Dieser Erklärungsversuch hat a priori nicht wenig Wahrscheinlichkeit für sich, weil er noch andere Besonderheiten erklärt. Sowol in den Fällen, wo wir Knochenmark in den Bronchien fanden, als auch in einigen anderen, wo in Alveolen und Bronchien Blut gefunden wurde, erschien das Blut ganz frisch und wies nicht die geringsten Veränderungen auf, so dass schon daraus der Schluss berechtigt erschien, dass das Blut und mit ihm das Knochenmark erst ganz kurz vor oder eventuell sogar erst nach dem Tode in die Bronchien gelangt sein kann. Weiter wurde noch folgende Beobachtung in mehreren Fällen gemacht. Eröffnete man bei dem zu Tode chloroformierten Tiere den Brustraum weit, so dass man die Lungen in grosser Ausdehnung zu Gesicht bekam, so konnte man vereinzelt punktförmige subpleurale Blutungen wahrnehmen; durchschnitt man aber am Hilus die grossen Blutgefässe, so erschienen sofort im Unterlappen grössere, dunkelblaurote, nicht mehr wegwischbare Flecken, und die mikroskopische Untersuchung ergab hier, dass in Bronchien und Alveolen frisches Blut lag, welches augenscheinlich bei der Durchschneidung der Blutgefässe am Hilus in die Bronchien hineingeströmt war. Um diese Frage zu entscheiden, waren 3 weitere Versuche nötig; 1. musste probiert werden, ob man bei gesunden Tieren, denen keine Parenchyminjectionen gemacht waren, auf die angegebene Weise Knochenmarksembolien erzeugen kann; 2. musste untersucht werden, ob bei Tieren,

denen vorher Parenchymteile injiciert waren, die Knochenmarkembolie vermisst wird, wenn man die Lungen erst nach sorgfältiger Unterbindung der Hilusgefässe herausnimmt und vorher bei der Eröffnung des Brustkorbes jede Durchschneidung der Rippenknochen sorfältig vermeidet; 3. mussten absichtlich Kaninchen Knochenmarkstückchen in die Blutbahn gespritzt werden, um zu studieren, welche Veränderungen das künstlich embolisierte Gewebe erleidet.

ad I. Versuche von 10. und 15. II. 97. 2 Kaninchen und 1 Meerschweinchen wurden getötet, die Rippenknochen durchschnitten, und absichtlich Knochenmark auf die Scheere gestrichen, welche weiter zum Herausnehmen und Zerschneiden der Lungen benutzt wurde. Bei der mikroskopischen Untersuchung konnte weder in Bronchien noch Arterien Knochenmark gefunden werden, obgleich auch hier in zahlreichen Bronchien und Alveolen frisches Blut vorhanden war.

ad 2. Es wurde in 2 weiteren Versuchen, in denen Knochenmark in die Blutbahn injiciert war, und 2 Versuchen mit Injection embryonaler Leber- und Knorpelstückchen bei der Section sorgfältig darauf geachtet, jedes Hineingelangen von Knochenmark zu vermeiden. Thatsächlich konnte auch zunächst in keinem Falle Knochenmark in den Blutgefässen gefunden werden, bei Untersuchung vieler Lungenstückchen wurde jedoch auch in diesen Fällen die typische Knochenmarkembolie nicht vermisst.

ad 3. Hier liegen 5 Versuche vor, von denen 2 noch im Novbr. 96 von mir, 3 weitere erst im März 97 von Prof. Lubarsch angestellt wurden. Es wurden grössere und kleinere Knochenmarkbröckel in die Vena jugularis injiciert, und die Tiere nach 3, 4, 5, 10, und 11 Tagen getötet. Das Resultat der mikroskopischen Untersuchung war folgendes: Bei dem nach 3 Tagen getöteten Tiere fanden sich in einigen Arterienästen unveränderte Knochenmarkspartikelchen, genau in der gleichen Weise, wie wir es oben beschrieben haben; an anderen Stellen waren dagegen die Stückchen bereits verändert, die Riesenzellen z. T. in Zerfall begriffen und das ganze Stück durch Fibroblasten an der Intima befestigt. Bei den nach 6 Tagen getöteten Tieren fanden sich nur noch wenig als Knochenmark erkennbare, zum grössten Teil in Degeneration begriffene Gewebsteile vor; bei dem nach 11 Tagen getöteten Tiere, bei dem offenbar nicht viel Knochenmark injiciert war, konnte nichts mehr von Gewebsresten gefunden werden. Am wichtigsten sind die Befunde bei den nach 4 und 10 Tagen getöteten Tieren, weil hier auch die Herausnahme der Lungen mit allen oben angegebenen Vorsichtsmaassregeln geschah. Hier waren nämlich freie, noch nicht organisierte Knochenmarkspartikelchen kaum zu finden. Zwar fanden sich noch vereinzelt gut erhaltene Riesenzellen und Fettzellen, meistens aber waren die Fettzellen in verkalkte Schollen umgewandelt,

zwischen welche Fibroblasten und junge Gefässe eingewuchert waren. Während in den Präparaten vom 4. Tage wenigstens stellenweise noch gut erhaltene typische Knochenmarksriesenzellen vorhanden waren, fehlten sie in denen vom 10. Tage ganz; hier bestanden überhaupt die meisten Pröpfe nur aus jungem blutgefässreichen Bindegewebe, in dem hie und da nekrotische oder verkalkte Platten sichtbar wurden.

Bei der objectiven Verwertung dieser Versuchsreihen ist zunächst zu betonen, dass es nicht gelungen ist, die supponierte Artefactbildung künstlich zu erzeugen. Zwar müssen wir zugeben, dass gerade, wenn man in bewusster Absicht etwas nachmachen will, was zufällig entstanden ist, man doch vielleicht nicht genau dieselben Bedingungen schafft, wie sie ohne unser Zuthun zustande gekommen sind. Aber es wäre doch merkwürdig, wenn ein Naturspiel, das in einer Reihe von Fällen fast regelmässig aufgetreten ist, ausbleiben sollte, wenn wir die nach unserem Ermessen günstigsten Bedingungen dafür herstellen.

Von der zweiten Versuchsreihe sind die zwei Fälle mit Knochenmark nicht gut zu brauchen. Es wurde in den Lungengefässen kein Mark (also auch das injicierte nicht) gefunden; es war also nur wenig, vielleicht nichts davon in den Kreislauf gelangt; da nun auch Artefactbildung ausgeschlossen war, so ist überhaupt nicht einzusehen, aus welchen Ursachen in diesen beiden Fällen Knochenmarksembolieen hätten zu Stande kommen sollen.

Die beiden anderen Versuche (mit embryonaler Leber und Knorpel) schienen allerdings zunächst für die Artefactidee zu sprechen. Sie sind aber gerade sehr lehrreich, als sie zeigen, dass erst eine sehr gründliche Untersuchung zahlreicher Lungenstückchen zu einem Urteil berechtigt, denn das anfänglich negative Resultat wandelt sich in ein positives um, nachdem mehr Schnitte an den verschiedensten Lungenteilen angefertigt waren.

Die dritte Versuchsreihe zeigt, dass absichtlich injicierte Knochenmarksstückchen allmählich degenerieren und organisiert werden, ähnlich einem Thrombus. Das spricht gegen die Auffassung, dass unsere Pfröpfe, die ja oft wochenlang nach der Parenchyminjection noch keine regressiven Vorgänge zeigten, intravital bald nach der Injection an ihren Platz gelangt sind. Doch auch dieser Schluss ist nicht einwandsfrei: warum sollen sich intravital verschleppte Partikel nicht anders erhalten, wie solche, die, erst einem Tier entnommen, nach allerlei Manipulationen einem anderen Kaninchen eingespritzt wurden?

Wir können also nicht sagen, dass die Artefactidee experimentell genügend gestützt wäre. Auch theoretisch spricht manches gegen sie. Wir haben oben gesehen, dass bei der Section häufig Blut in die Bronchien und Alveolen gelangt; wenn mit diesem Blut die Knochenmarkpartikel in

die Lunge gelangen, warum finden sie sich dann nicht gerade vornehmlich in den Bronchien? Die Bronchien und Venen klaffen beim Durchschneiden des Hilus weit, die Arterien verengern sich aber; warum sollten gerade in diese die fraglichen Stückchen geschwemmt werden? — Die Pfröpfe sitzen oft in unmittelbarer Nachbarschaft der Parenchympfröpfe, oft in deutlich dilatierten Gefässabschnitten. Sie müssen also doch mit ziemlicher Gewalt hinein getrieben worden sein. Die einzige Kraft, die wir zur Erklärung des Hineingelangens heranziehen können, ist das Beharrungsvermögen des Blutes, das von dem noch weiter arbeitenden Herzen mit ziemlich grosser Geschwindigkeit aus den durchschnittenen grossen Arterien herausgeschleudert wird. Sollte diese Kraft genügen, um corpusculäre Elemente in die Arterien der abgeschnittenen Lungen so weit hinaufzutreiben? Und selbst, wenn das in einzelnen Fällen möglich sein könnte, wie sollen wir die relativ sehr beträchtliche Häufigkeit der Befunde erklären? Wenn schon oft Knochenmarkspartikelchen an den Sectionsinstrumenten haften bleiben und dann in der Blutlache abgespült werden mögen, so muss man sich doch sagen, dass es ein seltenes Spiel des Zufalls sein muss, wenn einmal so ein Stückchen in einen Lungenarterienast geschwemmt wird. Dass man aber in einem kleinen mikroskopischen Schnitt drei solcher Pfröpfe findet, dass man sie in einer ganzen Reihe von Fällen fast ausnahmlos findet, wenn lange genug gesucht wird, ferner, dass sie bei den so häufigen Untersuchungen von Kaninchenlungen zu anderen Zwecken (wo die Section oft ebenso gemacht sein wird, wie von uns), unseres Wissens niemals gesehen wurden, das Alles ist meines Erachtens mit dieser Artefactidee nicht zu erklären.

Waren wir mithin nach eingehender Prüfung der Möglichkeiten von Artefactbildung geneigt, diese von der Hand zu weisen und die intravitale Entstehung trotz der schwerwiegenden Bedenken als wahrscheinlich zu betrachten, so sind wir dazu so gut wie gezwungen durch Befunde, die Herr Prof. Lubarsch in der allerletzten Zeit noch erhoben hat: 1. wurde Knochenmarksembolie in typischer Weise gefunden bei einem der Kaninchen, bei denen die Section und Einbettung unter allen Cautelen vorgenommen waren, so dass Artefactbildung ausgeschlossen erscheint; 2. wurde eine grosse Zahl alter Lungenpräparate von allen möglichen Tierversuchen vergeblich auf Knochenmark untersucht; 3. wurden zahlreiche Stücke von menschlichen Lungen untersucht, es wurde kein Knochenmark gefunden, ausser in zwei Fällen von Eklampsie, wo neben Leber-, Knochenmarksriesenzellen- und Placentarzellenembolie ausgezeichnete Knochenmarkembolie, wie bei unseren Kaninchen festgestellt wurde. Ich lasse zunächst die klinischen Angaben über diese Fälle in Kürze folgen:

Fall I (2. Eklampsiefall von Lubarsch). Frau E. L., 21 Jahre alt,

Primipara. 27. VI, 89: 10 eklamptische Anfälle. Pat. wird in beständiger Narkose gehalten; Anzeichen beginnender Anfälle etwa alle 20 Minuten. Im Urin viel Eiweiss. Entbindung am 27., 11 h Abends durch Perforation des Kindes. Auch nach der Geburt trotz Narkose Anzeichen beginnender Anfälle. Tod am 28. VI. Morgens 7 h. Section am selben Tage, Nachm. 3 h. (Zürich, Sectionscurs unter Leitung von Lubarsch.) Deutliche, typische Knochenmarksembolie in mehreren Arterien.

Fall II (6. Eklampsiefall von Lubarsch). Frau Sch., 25 Jahre alt. 27. V. 90: nach Fall auf den Bauch 9 eklamptische Anfälle. 5. Geburt. Geburt am folgenden Tage. Pat. wurde bis $^1/_2$ Std. nach der Entbindung in Chloroformnarkose gehalten. Urinmenge gering, viel Eiweiss im Urin. Während der Entbindung keine Zuckungen, nach derselben Bewusstlosigkeit, doch keine deutlichen Zuckungen. Eintritt des Todes am 5. Tage nach dem ersten Anfall. Section am 1. VI. 90, 3 Stunden nach dem Tode von Lubarsch ausgeführt. Auch hier typische Knochenmarksembolie, wie bei den Kaninchen, ohne eine Spur von Organisation der Pfröpfe.

Nach diesen Befunden mag es fast überflüssig erscheinen, dass ich die Artefacthypothesen so ausführlich besprochen habe. Aber bei so ganz aussergewöhnlichen Befunden musste ich darauf gefasst sein, dass alle möglichen Einwände erhoben werden würden, und deshalb hielt ich es für nötig, auf die Einwände so erschöpfend einzugehen, denen von vornherein eine gewisse Berechtigung nicht abzusprechen war.

Nun müssen wir sagen, dass, zumal nach den Befunden am Menschen und in dem Fall mit Section unter Cautelen, für Artefactbildung irgendwelcher Art nur noch der Umstand spricht, dass uns die intravitale Entstehung unserer Embolieen unverständlich ist. Ob wir aber berechtigt sind, die intravitale Entstehung von der Hand zu weisen, ist doch mindestens zweifelhaft. In den letzten drei Fällen ist doch die Möglichkeit des Hineingelangens von Bröckeln bei der Einbettung in Paraffin ebenso ausgeschlossen, wie das Zustandekommen einer künstlichen Embolie während der Section. Einmal hatte bei den menschlichen Leichen ja die Herzaction längst aufgehört. Zweitens durchschneidet man für gewöhnlich bei der Section nur den Rippenknorpel. Durchschneidet man aber vielleicht wegen Verkalkung der Knorpel (hier sehr unwahrscheinlich, da beide Frauen jung) wirklich einmal den Knochen, so thut man es mit der Knochenscheere, nicht mit dem Messer, mit dem man nachher seciert. Ich muss sagen, dass nach alle dem die Idee irgend einer Artefactbildung, ebenso, wie etwa die Entstehung aus Fettgewebe, mir fast nicht mehr discutabel erscheint.

Wir müssen uns also wol entschliessen, vorläufig wenigstens die intravitale Entstehung als eine Thatsache anzunehmen und uns mit ihr

abzufinden. Bevor ich auf die Erörterung des mechanischen Vorganges eingehe, wird zu untersuchen sein, welche ursächlichen Momente den Fällen vom Menschen und unseren Tierexperimenten gemeinsam sind. Dass von den Tieren nur ein Teil durch Nackenschlag getötet wurde, die Chloroformnarkose auch nur in den Eklampsiefällen und bei einigen Kaninchen in Anwendung gekommen war, wurde schon erwähnt. Keines von beiden kann daher als Ursache in Betracht kommen. Allen Fällen gemeinsam ist, soweit ich sehe, nur das Vorhandensein von — absterbenden — Parenchymzellen in den Gefässen. In den Eklampsiefällen hat Lubarsch sie gesehen (wie ja auch früher schon s. oben, S. 1 ff.), den Kaninchen haben wir sie ja eingespritzt. Bei Tieren und Menschen, in deren Kreislauf sich solche Zellen unseres Wissens nicht befanden, wurden trotz eifrigen Suchens Knochenmarksembolieen nicht gefunden. Wir werden also kaum anders können, als die Parenchymzellenembolie für die Ursache der Knochenmarksembolie zu halten.

Was den Zeitpunkt der Verschleppung anlangt, so müssen wir aus dem Fall I, Eklampsie und dem Fall Leberinjection 1. Tag schliessen, dass sie schon innerhalb der ersten 24 Stunden nach der Parenchymzellenembolie stattfinden kann, in der Regel wohl auch stattfindet.

Versuchen wir nun, uns über die Mechanik der Loslösung und Verschleppung unserer Markpartikel klar zu werden, so stehen wir zunächst vor der Frage: sind sie so, wie wir sie finden, aus dem Knochenmark der Versuchstiere herausgerissen und verschleppt worden, oder haben sich die Pfröpfe erst aus einzelnen Bausteinen in den Lungengefässen gebildet? Da wir uns den ersten Verschleppungsmodus schwer vorstellen, auch schwer sagen können, welche Kräfte ihn herbeiführen sollten, erschien die letztere Möglichkeit besonders verführerisch; sie würde für die Lehre von der Entwickelungsmechanik von grösstem Interesse sein. Ist doch auch oben die Annahme begründet, dass die reichlich gefundenen Leukocyten — wohl durch chemotaktische Einflüsse — aus dem Knochenmark in die venöse Blutbahn gelangt sind; Riesenzellen sehen wir ja auch genug in den Lungenarterien, und warum sollten nicht innerhalb der Blutgefässe ähnliche mechanische Bedingungen für die Entwicklung von Knochenmarkgewebe erfüllt sein, wie innerhalb der grossen Röhrenknochen? Aber es stehen dieser Annahme doch erhebliche Bedenken gegenüber. Woher stammen die kleinen Arterien, die wir stellenweise finden? Neugebildet können sie nicht sein, dazu ist die Zeit zu kurz, auch sehen neugebildete Gefässe ganz anders aus. Und woher stammen die Fettzellen? Wenn man es auch für möglich erklären kann, dass ebenso, wie Leukocyten und Riesenzellen, auch die grösseren, mehr endothelartigen Zellen aus dem Knochenmark verschleppt werden können, so nimmt man doch unwillkürlich Anstand, von ihnen die

Fettzellen abzuleiten. Vor allem spricht aber gegen die Annahme, dass sich die Gewebsteile, erst an dem Fundort gebildet haben, die Thatsache, dass das Gewebe schon am ersten Tage nach der Parenchyminjection, wo wir es ja zuerst auftreten sahen, als ein vollkommen fertiges, einheitliches erscheint und sich nicht wesentlich von dem unterscheidet, was wir nach 21 Tagen zu sehen bekommen. Dass sich innerhalb einer Zeit von kaum 24 Stunden aus den verschleppten einzelnen Zellen ein so völlig fertiges Gewebe entwickeln könnte, das ist eine Annahme, der so viele bekannte Thatsachen gegenüber stehen, dass wir sie nicht erst zu discutieren brauchen.

Wir hätten somit die Frage zu erörtern, ob grössere Partikel aus dem Knochenmark als Ganzes losgelöst und in den venösen Kreislauf geschleppt worden sein können, um in den Lungenarterien liegen zu bleiben. Wie aber sollte das zu Stande kommen? Es ist doch nur möglich, wenn durch irgend welche Vorgänge der Zusammenhang des Knochenmarks gelockert und durch förmliche Wirbelstürme einzelne Partikel in die venösen Gefässe transportiert würden. Nun fand ich allerdings in den — vereinzelten — Fällen, wo ich noch darauf hin untersuchen konnte, das Mark bei unseren Versuchstieren noch weicher, als es sonst schon ist. Ich konnte nicht, wie sonst so leicht, grössere cylinderförmige Stücke im Zusammenhang aus dem Knochen heben; doch sind diese Befunde zu vereinzelt, um Schlüsse zu gestatten. Dagegen ist zu betonen, dass in der That das Knochenmark in Femur und Tibia beim Kaninchen ausserordentlich locker mit der compacten Substanz verbunden ist, sodass thatsächlich ganze Knochenmarkspartikelchen verschleppt werden können. Davon habe ich mich noch durch folgenden Versuch überzeugen können: Am 11. Novbr. wurde einem Kaninchen in der Chloralhydratnarkose der Femur mit einer Knochenzange zerquetscht; das Tier, das etwas zuviel Chloralhydrat bekommen hatte, starb bereits $4\,^1/_2$ Stunden nach der Operation, ohne dass sich der Blutdruck wieder zur Norm erhoben hätte. Bei Untersuchung der Lungen, von denen allerdings ca. 800 Schnitte angefertigt wurden, fand sich nun thatsächlich in einem kleinen Arterienaste deutliches Knochenmarkgewebe vor. Wenn somit auch bewiesen ist, dass wirklich Knochenmarkgewebe embolisiert werden kann, so lassen sich doch die Vorgänge bei der Zertrümmerung des Knochens mit den bei der Parenchymzellenembolie möglicherweise stattfindenden Circulationsstörungen im Knochenmark nicht vergleichen. Zu betonen ist aber, dass Lubarsch Blutungen im Knochenmark einiger Versuchstiere hat nachweisen können.

Wir müssen also annehmen, dass durch den Aufenthalt — vermutlich wesentlich durch den Zerfall — von Parenchymzellen in der Blutbahn lebhafte Vorgänge im Knochenmark bedingt werden. Abgesehen davon,

dass acidophile Leukocyten und Riesenzellen ihren Boden verlassen, um in die Blutbahn zu gelangen, so kommt es auch zu Blutungen und, wol durch diese, zu Gewebszerreissungen, so dass grössere Zellencomplexe aus dem Knochenmark in die Venen und weiterhin in die Lungenarterien gelangen. Ich gebe zu, dass diese Erklärung noch nicht sehr befriedigend und dass eine genauere Durchforschung dieser Verhältnisse sehr wünschenswert ist. Vorläufig aber müssen wir uns damit begnügen.

Vermutlich wird eine genauere Kenntnis dieser Vorgänge, wie sie nur durch weitere Untersuchungen zu gewinnen sein wird, im Zusammenhang mit unseren sub. c) und d) geschilderten Beobachtungen Einiges zur Beurteilung der Biologie und den physiologischen Funktionen des Knochenmarks beizutragen vermögen. Auf unsere bisherigen Beobachtungen aber schon Hypothesen bauen zu wollen, wäre verfrüht.

Nehmen wir aber die intravitale Verschleppung als Thatsache an, so sind unsere Befunde von ganz besonderem Interesse für die Frage, zu deren Lösung die Experimente hauptsächlich unternommen wurden: für die Frage nach dem Schicksal der verschleppten Zellen. Dass schon während der ersten 24 Stunden nach der Parenchymembolie eine Markverschleppung in 2 Fällen aufgetreten ist, darauf wurde schon oben hingewiesen. Das macht es doch höchst wahrscheinlich, dass auch in den Fällen, wo die Tiere (bezw. die Frau) länger lebten, die Verschleppung in den ersten Tagen stattgefunden hat. Wir können also mit einiger Wahrscheinlichkeit annehmen, dass die Pfröpfe im Fall II Eklampsie einige Tage, diejenigen bei Kaninchen nach 15, 18, 20 und 22 Tagen einige Wochen an der Stelle im Gefässlumen gelegen haben, wo wir sie fanden. Dafür spricht auch das anatomische Bild. Im nächsten Abschnitt werden wir sehen, dass die absichtlich eingebrachten emboliesierten Parenchympartikel ausnahmslos rasch zu Grunde gehen und von der Intima aus, gleich Thromben, organisiert werden. In unseren Knochenmarkspfröpfen haben wir ja nun auch derartige Verlagerungen, wie wir sie künstlich zu erzeugen bestrebt waren, nur, dass das verlagerte Material den Tierkörper nicht verlassen hatte und unseren Manipulationen nicht ausgesetzt war. Und hier sehen wir nun garnichts von Zerfall, keine Spur von Organisation. Im Gegenteil, wir finden reichliche Mitosen an den spezifischen Gewebselementen; allerdings ist zu betonen, dass diese Mitosen nicht reichlicher sind, als man sie im normalen Kaninchenknochenmark findet; von einer gesteigerten Proliferation kann also an diesen verlagerten Partikeln nicht die Rede sein. Wohl aber ist es für Beurteilung unserer Versuche und ihrer Verwertung für oder gegen die Ribbert'sche Hypothese von Bedeutung, dass diese verschleppten Knochenmarkspartikel nicht zerfallen, nicht organisiert werden, sondern — anscheinend ungestört — fortleben und die Zellen in ihnen viel-

leicht sogar weiter proliferieren, mit derselben Intensität, wie sie es im Mutterboden thaten. Auf diesen Punkt gehe ich weiter unten noch näher ein.

Ich will jedoch nicht unterlassen, hier noch einmal darauf hinzuweisen, wie schwer es ist, sich diese Knochenmarksembolieen als intravital entstandene Folgen der Parenchymzellenembolieen vorzustellen. Obgleich ja wirklich Alles zu dieser Auffassung zu zwingen scheint, müssen wir doch wieder sagen, dass uns immer von Neuem schwerwiegende Bedenken dagegen aufgestossen sind. Ich betone daher ausdrücklich, dass ich als erwiesene Thatsache nur die beschriebenen Befunde mitteile, dass ich dagegen die intravitale Entstehung infolge des Zerfalls von Parenchymzellen im Blute als eine zwar gut gestützte Hypothese betrachte, die aber so unerhört und in ihren Consequenzen so weittragend ist, dass mir noch weitere Untersuchungen notwendig erscheinen, bevor sie als erwiesene Thatsache und als feste Grundlage für wichtige Schlussfolgerungen gelten kann. Um so notwendiger erschien es aber unsere Befunde objectiv mitzuteilen und die Frage nach der Ensttehung sorgfältigst zu prüfen. Man wird zugeben müssen, dass der Ausfall unserer Versuche und Untersuchungen nur zu dem Schluss berechtigt, dass die Knochenmarkverschleppung ein intravitaler Vorgang ist. Und daran müssen wir uns vorläufig halten, wenn wir auch die Mechanik und Ätiologie des Vorgangs noch nicht zu erklären vermögen.

Ganz abgesehen davon, dass die Verschleppung grosser zusammenhängender Gewebspartikel mit ihren Gefässen ohne dass eine wirkliche Zertrümmerung des betr. Gewebes vorhergegangen, schwer erklärlich und vor allem bis jetzt bei keiner Gelegenheit beobachtet ist, so muss der Umstand dass die verschleppten Gewebsteile selbst nach mehreren Wochen keine Veränderungen darboten, besonders auffallend erscheinen.

2. Vorgänge an den Gefässwandungen.

An den Stellen, wo Pfröpfe sitzen, ist die Gefässwand, wenigstens in der ersten Zeit, gedehnt. Die Dicke der Arterienwand steht an diesen Stellen etwa in demselben Verhältnis zum Lumen, wie wir es an den Lungenvenen finden. Manchmal ist die Dehnung noch viel stärker. In anderen Fällen sehen wir zwar die Wandung recht dick; da handelt es sich aber entweder um Längsschnitte, die das Lumen nahe der Intima, also die Gefässwand schräg getroffen haben; oder, wenn Querschnitte vorliegen, ist das verjüngte Ende eines schmal auslaufenden Pfropfes getroffen, wovon man sich gelegentlich an Serienschnitten überzeugen kann.

In diesen gedehnten Arterien bildet am ersten Tage die Intima eine

meist einfache Lage sehr platter Zellen, die Muskelkerne der Media sind lang und sehr schmal, die Adventitiazellen ebenfalls entsprechend ausgezogen.

Am zweiten, noch ausgesprochener am dritten Tage werden die Intimazellen voluminöser und buchten sich gegen das Lumen vor, ihr Kern wird mehr bläschenförmig. Ebenso werden in dieser Zeit die Muskelkerne der Media dicker. Am zweiten Tage treten in mehreren Fällen, am dritten Tage regelmässig Mitosen auf: in der Adventitia ziemlich vereinzelt, an den beiden inneren Gefässhäuten etwas zahlreicher. Noch reichlicher sind sie in der Intima und Media am vierten und fünften Tage, fast auf jedem Schnitt, auch durch kleinere Arterien, finden sich mehrere, gelegentlich auch zehn und mehr. Dann werden die Mitosen seltener, in der dritten Woche finden sie sich nur vereinzelt. So weit ein Vergleich der Gefässwanddicke überhaupt statthaft ist, erscheint sie im Verhältnis zum Lumen in späterer Zeit viel beträchtlicher, als in den ersten Tagen; das geht so weit, dass in der dritten Woche und später in Arterien, welche deutlich die — veränderten (s. nächstes Kap.) — Pfröpfe enthalten, die Wandung von normaler Dicke erscheint. Man könnte wol geneigt sein, diese Wachstumvorgänge zu vergleichen mit den Processen, die nach Verschluss einer Arterie an den Collateralen sich abspielen, und darauf hinzuweisen, dass beiden das mechanische Moment der Gefässdehnung gemeinsam sei; da nun die übrigen Verhältnisse in den beiden Fällen so verschieden sind, hier die Durchströmung gesteigert, dort aber ganz aufgehoben ist, so läge der Schluss nahe den Durchströmungsverhältnissen jeden Einfluss auf die Gefässwandwucherung der Collateralen abzusprechen, der mechanischen Dehnung Alles zuzuschreiben.

Aber diese Anschauung erweist sich als irrig, wenn wir die Veränderungen betrachten, die sich an den Pfröpfen im Laufe einiger Woche abspielen. Ich muss daher aus dem nächsten Kapitel vorwegnehmen, dass unsere eingespritzten (Nieren-, Leber-, Placenta-) Stückchen zum grössten Teil ziemlich rasch zerfallen und durch Hineinwuchern von Fibroblasten, ähnlich wie Thromben, organisiert werden. Dabei verkleinern sie sich natürlich beträchtlich, das Gefäss kann sich wieder auf ein kleineres Lumen zusammenziehen, und das Verhältnis von Wand und Lumen nähert sich der Norm. Darauf haben wir m. E. hauptsächlich den obigen Befund zurückzuführen, viel weniger auf die Mitosen.

Wir können also aus unseren Befunden nur insoweit Schlüsse auf die Vorgänge bei der Ausbildung collateraler Blutbahnen ziehen, als sie zeigen, dass ohne vermehrte Blutdurchströmung, ja, trotz völliger Unterbrechung des Stroms Wucherungen an den Gefässwänden auftreten können, die wir lediglich auf das mechanische Moment der Dehnung zurückzuführen vermögen.

Nur an der Media und Adventitia beschränken sich die Wachstumprocesse auf die beschriebenen Mitosen. An der Intima überschreiten sie dieses Mass. Es findet parallel dem fortschreitenden Zerfall der Pfröpfe ein Hineinwachsen von spindligen Zellen statt, deren Abstammung von der Intima, von vornherein kaum zweifelhaft, deutlich erhellt aus Bildern, die solche Fibroblastenzüge zeigen, die mit den Intimazellen unmittelbar im Zusammenhang stehen. Noch sprechender wird das Bild, wenn in der Intima gerade da, wo der Fibroblastenzug in's Innere abbiegt, Mitosen liegen. Mitosen sehen wir natürlich auch oft genug in den spindeligen Elementen solcher Züge auftreten. Es braucht auf diese Vorgänge nicht näher eingegangen zu werden, wenn wir sagen, dass sie keine grundsätzlichen Abweichungen zeigen von dem Process der Thrombenorganisation. Einige bemerkenswerte Einzelheiten finden im nächsten Kapitel Erwähnung.

Die Oberfläche der Parenchympfröpfe überzieht sich (s. auch nächstes Kapitel) während des dritten und der folgenden Tage mit einer Schicht von Zellen, die wir ebenfalls von der Intima ableiten müssen. In manchen Präparaten, wo der Pfropf der Intima nicht überall anliegt, sehen wir einen einschichtigen Zellstrang sich von der Intima abheben und weiterhin den Pfropf bekleiden. Mitosen finden sich auch hier, die Zellen sind zuerst stellenweise annähernd rundlich — zumal die in Teilung befindlichen — späterhin sind sie alle platt. Nicht selten stehen sie mit den Fibroblasten im Inneren in Zusammenhang. Späterhin finden sich hie und da dickere Schichten solcher Zellen den Pfröpfen aufliegend.

Als Ausgang dieser Processe finden wir — etwa von der dritten Woche ab unsere Pfröpfe umgewandelt in mehr oder minder massige Hervorragungen, die der Intima mit einer breiten Basis aufsitzen, fast nur spindlige Zellen enthaltend, die an der Basis ohne Grenze in die der Intima übergehen (wo sich in den Schnitten scheinbar runde Kerne finden, dürfte es sich meist um Querschnitte länglicher Kerne handeln); auf der dem Lumen frei zugewendeten Seite sind sie von einer Lage platter Zellen bedeckt, die sich an der Basis unmittelbar in die Endothelschicht der Intima fortsetzt.

Soweit wir es beurteilen können, schrumpfen diese wulstigen Intimaverdickungen bis zur Mitte des zweiten Monates noch ziemlich beträchtlich. Mitosen wurden in diesen Fibroblasten zuletzt am 15. Tage gefunden (z. B. mehrere in den Zellmassen von Fig. 27 Tafel III, eine davon in Fig. 28 mit »m« bezeichnet).

Auf Tafel II u. III (Fig. 24—26) sind ferner grosse Gebilde gezeichnet, die ein scheinbar homogenes Protoplasma und sehr zahlreiche, bläschenförmige Kerne enthalten. Dass sie nicht als Reste des eingebrachten Lebergewebes zu betrachten sind, liegt wohl auf der Hand. Sie sind nur zu deuten als

Riesenzellen, die gleichfalls einer Endothelwucherung ihre Entstehung verdanken. Solche Riesenzellen finden sich in den späteren Stadien unserer Versuche nicht selten. Sie sind in ihrem Aussehen so grundverschieden von den oben geschilderten »Riesenkernen«, dass ein Vergleich zwischen beiden wohl von vornherein genügt, um die Deutung der letzteren als Intimaprodukte von der Hand zu weisen.

Das hier beschriebene Verhalten der Gefässwände bezieht sich nur auf die Arterien, in denen künstlich eingebrachte Leber-, Nieren-, Placenta- oder Knochenmarkspfröpfe. Acceptiren wir vorläufig die im vorigen Abschnitt so wahrscheinlich gewordene intravitale Entstehung der dort beschriebenen Knochenmarksembolieen, so ist für diese Fälle ein abweichendes Verhalten insofern zu constatieren, als die excessive Intimazellenwucherung hier ausbleibt, die dort zur Organisation des zerfallenden Pfropfes führt. Gleichwohl werden Mitosen an der Intima nicht so selten gefunden (s. Fig. 22, Tafel II, mi), und auch an der Media und Adventitia fanden wir sie. Doch ist bei der Verwertung dieser Befunde daran zu denken, dass sie nicht regelmässig auftreten, und dass oft in der Nähe unserer Markembolie die eingebrachten Parenchympfröpfe liegen, so dass manchmal schwer zu sagen ist, wie weit die Mitosen auf Rechnung der letzteren zu setzen sind. Im Übrigen weisen sie einerseits auf ein längeres Verweilen der Knochenmarkpfröpfe im Lumen — also ihre intravitale Entstehung — hin, andererseits darauf, dass auch ohne Verkleinerung des Pfropfes, also ohne Verminderung des auf ihnen lastenden Druckes, die Intimazellen wuchern; das bedeutet wiederum eine Stütze für die Auffassung, dass die mechanische Dehnung der Gefässwand Proliferationen ihrer Zellen auszulösen im Stande ist.

3. Das Verhalten der eingespritzten Parenchymteile.

Die vorstehenden Auseinandersetzungen haben bereits mehrfach zu Hinweisen auf die Schicksale der embolisierten Parenchymteile Anlass gegeben, da alle die unter 1. geschilderten Veränderungen des Blutes auf den Zerfall von Parenchymteilen bezogen werden mussten. Wir können bei einer aprioristischen Betrachtung die Schicksale der Parenchymzellen einteilen in regressive und progressive Vorgänge. Die regressiven Vorgänge embolisierter Parenchymzellen sind, wie schon oben erwähnt, bereits eingehend von Lubarsch studiert worden, soweit es wenigstens Leberzellen anbetrifft. Er hebt hervor, dass es sich wesentlich um eine Auflösung des Protoplasmas und Kernes handelt, und schildert die Vorgänge folgendermassen: Die Zellcontouren werden undeutlich und gezackt, der Zellinhalt verwischt und verschwommen. Die Veränderungen an den Kernen sind zweifacher Natur: in einigen Fällen kommt es zu einer Schrumpfung und

zum Verlust des Chromatins, wie bei der Coagulationsnekrose; häufiger dagegen finden sich Vorgänge, die mehr in das Gebiet der Chromatolyse gehören: die Zellen und Kerne schwellen zunächst an, werden hyperchromatisch, schliesslich geht die gelöste chromatische Substanz in das Protoplasma über, das nun ebenfalls intensive Kernfärbung annimmt, sodass endlich Chromatinklumpen übrig bleiben, in denen die besonderen Formen der Kerne nicht mehr zu erkennen sind. Aehnliche Veränderungen erwähnt Lubarsch auch an den embolisierten Placentarzellen und auch Schmorl berichtet, dass er in Lungencapillaren »grosse unregelmässig geformte Chromatinklumpen und hyaline Schollen fand, in denen man ganz blassgefärbte, mehrfach aber undeutlich von einander zu trennende Kerne bemerkt« und deutet diese Gebilde als zerfallende Placentarzellen.

Schon Lubarsch hat in dem Nachtrag zu seiner Arbeit auf Grund der Befunde Aschoffs die Frage aufgeworfen, ob nicht ein Teil seiner Chromatinklumpen Aschoffsche Zellen seien, aber deswegen noch keine Entscheidung zu treffen gewagt, weil eine so grosse Übereinstimmung mit künstlich embolisierten und veränderten Leberzellen beim Kaninchen bestände. Die Erfahrungen unserer Experimente, die ja auf Schritt und Tritt von Prof. Lubarsch controliert sind, haben aber gezeigt, dass diese Bedenken hinfällig sind, da eben bei Parenchymzelleninjectionen stets eine secundäre Knochenmarksriesenzellenembolie eintritt. Es ist daher kein Zweifel, und Prof. Lubarsch stimmt dem bei, dass die von ihm bei Diphtherie als Leberzellenembolien beschriebenen Zellen Knochenmarksriesenzellen waren; ebenso ist ein Teil der bei Chorea gravidarum von ihm in den Lungencapillaren gefundenen Zellen, die er als »langgestreckte Zellen von der 3 fachen Grösse der Leberzellen« schildert, »deren Hauptmasse von unregelmässig gestalteten, sehr stark färbbaren Klumpen eingenommen wurde, um welche nur noch ein schmaler Saum wenig gefärbter Substanz herum ging«, offenbar nichts anderes gewesen, als Riesenkernzellen. Die gleiche Deutung ist auch für den oben citierten Befund von Schmorl nötig; gerade die Hauptcharacteristica jener Zellenembolien stimmen mit den von Aschoff und mir geschilderten Verhältnissen der Riesenkernenembolien völlig überein.

Es bleibt nur noch die Frage offen, ob nicht die anderen von Lubarsch geschilderten regressiven Vorgänge sich wirklich an den eingespritzten Zellen abgespielt haben. Da ist es nun wol zweifellos, dass die Vorgänge der Coagulationsnekrose, wie sie Lubarsch schildert, thatsächlich vorkommen, denn wir sehen sie mit Sicherheit nicht nur in vereinzelten Zellen, sondern auch in solchen, die noch mit anderen Zellcomplexen in Zusammenhang stehen. Welche Veränderungen die ganz isolierten, embolisierten Zellen durchmachen, das ist sehr schwer zu beurteilen; ich habe

aus meinen Präparaten der Eindruck erhalten, als ob sie sehr rasch bis zur Unkenntlichkeit entstellt werden oder völlig der Auflösung anheimfallen. Nur, wenn die Zellen in — wenn auch nur kleinen — Verbänden in den Lungencapillaren festgehalten werden, sind sie nach einigen Tagen noch mit einer gewissen Wahrscheinlichkeit erkennbar. Namentlich bei Einspritzung von Leberzellen findet man öfters Pfröpfe, die sich von den Riesenkernen deutlich unterscheiden. Man sieht nämlich lange, scharf contourierte und sehr stark gefärbte Gebilde, die bei genauerem Zusehen noch in annähernd gleichen Abständen feine Querlinien erkennen lassen. Ich glaube wohl, dass es sich hier um Leberzellenbalken handelt, in denen es zu einer vollkommenen Chromatolyse gekommen ist. Dazu bestimmt mich erstens der Umstand, dass ich solche Bilder nur bei Injection von Leberzellen gefunden habe, zweitens, dass ich an den Riesenkernen selbst niemals mit Sicherheit ähnliche Veränderungen beobachten konnte, die auf eine völlige Auflösung des Chromatins hinwiesen.

Mit grösserer Sicherheit lassen sich natürlich diejenigen Veränderungen beurteilen, die sich nicht an einzelnen Zellen oder kleineren Zellcomplexen, sondern an den grösseren Gewebstückchen abspielen, die noch in ihrem ganzen anatomischen Bau ihre Abstammung aufs Deutlichste kundgeben. Obgleich wir auch hier bei den Injectionen verschiedener Zellarten im Ganzen die gleichen Typen des Zerfalls vorfinden, so sind doch im Einzelnen manche Besonderheiten vorhanden, die es zweckmässig erscheinen lassen, zunächst das Verhalten der eingespritzten Gewebsteile gesondert zu schildern.

Das Verhalten der eingespritzten Nierenstückchen.

Es ist vorauszuschicken, dass bei den im folgenden besprochenen Fällen nur Nieren von geborenen Tieren zur Injection verwendet wurden.

Bei Kaninchen, die innerhalb der ersten 2 Stunden nach der Operation starben, finden sich die Pfröpfe grösstentheils der Intima anliegend, aber durch eine scharfe Grenze von ihr abgesetzt. Wo sie aber nicht unmittelbar anliegen, ist eine dazwischenliegende Substanz bald nicht aufzufinden, bald liegt neben den Pfröpfen reichlich Blut im Gefäss.

Die Oberfläche der Pfröpfe zeigt nicht, wie später, einen Belag platter Zellen, sondern wird gebildet von den Parenchymzellen, wie sie gerade von dem zerkleinernden Instrument blossgelegt oder angeschnitten wurden.

Das Innere der Pfröpfe verhält sich selbst in demselben Lungenstück recht verschieden. In einigen finden sich nur geringe Abweichungen vom Aussehen frischer Nieren, in anderen sind Zellen und Kerne kleiner, die Kerne dabei von besonders dunkler Farbe. Da sie wegen der Kleinheit der

Zellen auch näher an einander liegen, erscheinen solche Partien im Ganzen von dunklerer Farbe. Solche dunklen Partien wechseln in manchen Pfröpfen mit den helleren in unregelmässiger Weise ab. In den hellen Teilen finden wir bei starker Vergrösserung die geraden, wie die gewundenen Harnkanälchen wohl erhalten, das Lumen ist meist eng, das Protoplasma der Epithelzellen fein granuliert, der Kern bläschenförmig, rund, mit einem oder zwei Nucleolis, die nicht vermehrte chromatische Substanz ist in Form feiner Körner und Fädchen ziemlich gleichmässig verteilt. Die Bindegewebskerne zwischen den Tubulis sind klein, meist homogen dunkelrot gefärbt. In anderen Tubulis liegen neben runden Epithelkernen solche mit welligen, hie und da eingezogenem Contour. Dazwischen sieht man schöne Bilder von Kernwand- und Gerüsthyperchromatose, deren genauere Schilderung ich hier unterlasse, weil sie im Wesentlichen eine Wiederholung der Sehmausschen Ausführungen über diesen Gegenstand sein würde. (Sehmaus: »Über Karyorrhexis, Virchows Archiv, Band 138, Supplementheft.) An anderen Stellen sind diese Kerne in höchst unregelmässige Chromatinfäden und -Körner oder in grössere Chromatintropfen zerfallen. Manche in ihrem Aussehen wenig veränderte Kerne sind dem Lumen nahe, ja, in das Lumen hineingerückt.

In den dunklen Partien liegen die Kerne sehr viel näher an einander, sie sind rundlich oder unregelmässig contouriert, auf den halben bis $^1/_3$ Umfang verkleinert, mit dunkelrot gefärbten, ganz oder fast ganz homogenem Inhalt. Zwischen ihnen ist nur wenig Zellprotoplasma zu sehen. Doch findet man solche, wohl als geschrumpft zu bezeichnenden Kerne auch in Tubulis, deren Zellleiber gross und gut erhalten sind, oft neben grossen, runden, blassen Kernen. Mitosen fand ich nicht, trotz genauer Durchsicht zahlreicher Schnitte. Im Ganzen sind die beschriebenen Zellveränderungen, insbesondere der völlige Kernzerfall und starke Schrumpfung, in kleinen Pfröpfen viel reichlicher, als in grossen, und in den grösseren am reichlichsten an den Stellen, wo sie das Lumen nicht ausfüllen: die dem Blute zunächst gelegenen Teile sind oft stark zerfallen, während die nach innen folgenden Partien gut erhalten sind. Doch kommen davon Abweichungen vor.

Bei einem Tiere, das am Tage nach der Operation getötet war, fand ich einen Teil der Pfröpfe stark nekrotisch; die Kerne sind hier zum grössten Teil zerfallen unter Bildung stark gefärbter Kügelchen und ganz unregelmässiger Figuren; hie und da liegen die Kernreste so dicht gehäuft, dass sie die betr. Stellen fast ganz ausfüllen. Zum grossen Teil ähneln diese Bildungen so sehr zerfallenden Leukocyten, dass sich schwer sagen lässt, ob nicht reichlich Leukocyten in die Pfröpfe eingedrungen sind. Dazwischen sieht man wieder Stellen, an denen die Epithelkerne fast un-

verändert aussehen, oder die oben als »geschrumpft« bezeichnete, kleine Form mit dunkler Färbung haben. Bei anderen Pfröpfen überwiegen sogar die wohlerhaltenen Zellen, gelegentlich gerade in kleinen Pfröpfen; Zerfallsformen sind daneben aber immer vorhanden. Es hat den Anschein, als seien Glomeruli, gerade und gewundene Kanälchen in ziemlich gleicher Weise bald leidlich erhalten, bald hochgradig zerfallen.

Zwei Tage nach der Operation zeigen sich keine wesentlichen Unterschiede von diesem Befund. Die zerfallenen Kernteile sind etwas spärlicher, die Gewebsteile, deren Kerne abgestorben sind, sehen daher meistens heller aus, sie enthalten nur hie und da noch reichlicher chromatische Partikelchen, wiederum in Form feiner Tropfen oder unregelmässiger Bänder und Fäden. Stellenweise aber sind diese Reste noch so massenhaft, dass sie dem Ganzen einen dunklen Ton verleihen; solche Stellen erscheinen den oben als »dunklere Partien« bezeichneten zu entsprechen, mit den »geschrumpften« Kernen; solche Kerne — klein, homogen, dunkelrot — finden wir gelegentlich dazwischen liegend. Einzelne Tubuli sind ganz kernlos, die Bindegewebskerne zwischen ihnen sind auch meist in rote Körner und Fäden zerfallen. Im Übrigen haben die Bindegewebszellen die gewohnten länglichen Kerne.

Ein beträchtlicher Teil der Tubuli und Glomeruli zeigt fast keinen Zerfall; Kerne und Zellen erscheinen wohlerhalten. Solche Stellen wechseln wiederum in scheinbar regelloser Weise mit den ganz abgestorbenen Partien ab.

Am dritten Tage nach der Operation sind die stark gefärbten Reste zerfallener Kerne viel spärlicher (dasselbe gilt in steigendem Maasse für die folgende Zeit.) Wo die Kerne abgestorben sind, finden wir meistens nur geringe oder gar keine Spuren mehr von ihnen. Die toten, kernlosen Zellen der Tubuli sind in ihrer Form oft sehr gut zu erkennen; am besten in — ziemlich ausgedehnten — Bezirken, in denen sich an Stelle des schwachgelblichen, feingranulierten Protoplasmas eine feinkörnige, dunkel oder heller violett gefärbte Substanz vorfindet (Kalkeinlagerungen). Zwischen solchen Zellleichen liegen bläschenförmige meist längliche, blasse Kerne von normaler Strukturzeichnung; in der Regel liegen sie in den Interstitien zwischen den Tubulis — manchmal unmittelbar neben noch erkennbaren abgestorbenen Bindegewebskernen — oder aber auch in Lücken zwischen den einzelnen Zellen eines Tubulus; das sie umgebende Protoplasma ist bei unserer Färbungsmethode so homogen, dass es meistens nicht zu erkennen ist. In anderen Kanälchen sind die Zellen nur kernlos, nicht violett gekörnt; und zwischen solchen kernlosen liegen Zellen, deren Protoplasmaleib sich von jenen nicht unterscheidet, mit bläschenförmigen, runden, blassen Kernen; in einigen Kanälchen bilden solche

anscheinend ganz wohlerhaltenen Epithelzellen die Mehrzahl. Unter ihnen finden sich hie und da Zellen mit Kernteilungsfiguren.

Ferner sind in den Pfröpfen Zellen mit wohl geformten, hellen Kernen enthalten, die nicht die typische Anordnung der Nierenepithelien zeigen, und ein helles, nicht granuliertes Protoplasma haben. Bald liegen sie wie in Zügen angeordnet, bald in Lücken des nekrotischen Nierengewebes, bald scheinbar regellos; am reichlichsten finden sie sich an manchen Stellen am Rande der Pfröpfe, wo sie ohne Grenze in die wuchernden (s. o.) Intimazellen übergehen. Ihre Kerne sind teils rundlich, meist länglich, manche ganz lang gestreckt, andere ungewöhnlich gross mit sehr grossen Nucleolen; vereinzelt sieht man mehrkernige Zellen; manche Kerne zeigen Einbuchtungen des Contours. Unter diesen Zellen findet man nicht selten solche mit Mitosen. Wo die Oberfläche der Pfröpfe nicht durch die eben beschriebenen Zelllagen mit der Intima in Verbindung steht, ist sie von einer ein- oder mehrfachen Lage platter Zellen überkleidet. Auch in ihnen kommen Mitosen vor.

Am vierten Tage nach der Operation finden wir im Wesentlichen dasselbe Bild. Unter den Tubulis finden sich ebenfalls solche mit granuliertem, ungefärbtem Protoplasma — zum Teil kernhaltig — und solche mit violetter Körnelung; ausserdem zahlreiche Harnkanälchen, die keine Abgrenzung in einzelne Zellen mehr erkennen lassen; sie bestehen aus einer fast homogenen Substanz, die nur durch ihre Form und vereinzelte körnige Kernrestchen noch ihre Herkunft erkennen lässt. Hie und da treten direct Lücken in der Nierensubstanz auf. Ferner finden sich auch hier noch kernhaltige Zellen, die ihrer Lage nach Nierenepithelien sein könnten; gelegentlich sind sie in Mitose begriffen (s. Figur 27, 29, 30, Tafel III).

Zellen, die nicht als Nierenepithelien gedeutet werden können, mit hellen, grossen Kernen und nicht granuliertem Protoplasma, kurz, Zellen von dem am 3. Tage geschilderten Aussehen, sind hier noch reichlicher. Teils liegen sie in den Lücken des nekrotischen Gewebes vereinzelt, bald in zellenreichen Zügen, bald in dicken Lagen an der Peripherie (s. Fig. 28, Tafel III). Mitosen finden sich in diesen Zellmassen ziemlich häufig.

Die Befunde vom 5. und 6. Tage muss ich kürzer schildern, wenn ich Wiederholungen vermeiden will. Es ist ein fortschreitendes Ueberwiegen der spindeligen Elemente zu constatiren, leidlich wohlerhaltene Tubuli werden garnicht mehr vorgefunden, um so mehr Lücken, in denen nur spärliche Kerntrümmer liegen, oder aber Zellen, wie am 3. und 4. Tage (Fibroblasten). Die nekrotischen Tubuli zeigen im Wesentlichen dasselbe Bild. Mitosen finden sich auch hier ab und zu an den spindeligen Zellen und an Endothelzellen; ebenso in einem Falle vom 11. Tag, wo die Pfröpfe

grösstenteils nur Gefässe, Bindegewebe und Fibroblasten enthalten; doch zeigen sich auch am 11. Tage stellenweise noch Reste von Harnkanälchen, die mit den bei Niere 4. Tag geschilderten im Wesentlichen übereinstimmen; in ihnen finden sich keine Mitosen, überhaupt sind hier einzelne Epithelzellen nicht mehr zu erkennen.

Vom 11. bis zum 25. Tage habe ich keine Fälle.

Am 25. Tage findet sich in den Gefässen nichts, was noch irgendwie an Nierensubstanz erinnern könnte. Nur einige Intimaverdickungen, aus meist spindligen Zellen gebildet, deuten den Ort ehemaliger Pfröpfe an; sie buchten sich zuweilen weit in das Lumen vor, füllen auch gelegentlich das Lumen ganz aus. Sie sehen aus, wie junges Bindegewebe, und enthalten nichts mehr, was als Rest von Nierensubstanz zu deuten wäre.

Das Verhalten der eingespritzten Leberstückchen.

Nach der eingehenden Beschreibung der Befunde an eingespritzten Nierenteilen will ich mich hier kürzer fassen, da die Befunde an den Leberstückchen mit jenen in den meisten Punkten übereinstimmen. Auch hier finden wir ein allmähliches Zugrundegehen specifischer Elemente — ebenfalls unter Bildern der Schrumpfung, der Karyorrhexis mit Hyperchromatose, des einfachen Kernschwundes, der Bildung tropfenförmiger, fädiger und complicierter Zerfallsfiguren — andererseits ein Hinzutreten neuer Elemente, die sich durch den weiteren Verlauf im Wesentlichen als Fibroblasten kennzeichnen. Einer ausführlichen Beschreibung scheinen mir die folgenden Befunde wert.

Am 2. Tage nach der Einspritzung von Lebergewebe finden sich in stark dilatierten Arterien, deren Intima und Media hie und da Mitosen aufweisen, grosse Pfröpfe von Lebergewebe, das stellenweise gut erhalten, stellenweise geschädigt ist. In den wohlerhaltenen Partien liegen cubische Zellen mit bläschenförmigen Kernen, wie es für Leber typisch ist, in Reihen angeordnet; stellenweise sind Gallengänge getroffen, ihr Epithel erhalten. In den geschädigten Teilen sind die Zellen wesentlich kleiner, ihr Kern auf etwa $^1/_3$ des Umfanges verkleinert, die Anordnung aber ist dieselbe, für Lebergewebe typische. Hie und da finden sich Zerfallsfiguren, einfache Chromatintropfen oder complicirtere Bildungen. Nirgends ist ein Hineinwuchern von Gefässwandzellen in die Pfröpfe zu sehen; die Endothelzellen haben zwar meist rundliche Formen, zeigen auch vereinzelte Mitosen, sind aber noch völlig auf die Gefässwand beschränkt.

Innerhalb der Pfröpfe nun finden sich an verschiedenen Stellen Mitosen, im Stadium des lockeren Spirems, des Monaster, des Diaster,

und zwar in den besser erhaltenen Teilen, in Zellen, die mit ihren deutlich cubischen Nachbarzellen in Reihen angeordnet sind.

Am 15. Tage nach einer Leberinjection fand ich die Pfröpfe, die auf Tafel II u. III gezeichnet sind. Fig. 25 zeigt ausser wulstigen Intimaverdickungen einen Pfropf, der an 4 Stellen mit der Intima zusammenhängt. Er besteht, wie Fig. 24 bei stärkerer Vergrösserung zeigt, in seinen Randpartien aus ziemlich kleinen Zellen mit kräftig gefärbten rundlichen oder ovalen Kernen, wie sie auch die Intimaverdickungen enthalten; bei »m« ist eine dieser Zellen in Mitose; an seiner Oberfläche liegen flache Zellen, auf dem Querschnitt schmale mit länglichen Kernen. Im Inneren enthält er Zellen mit grossen blassen rundlichen Kernen; das Protoplasma ist ziemlich homogen. Figur 25 u. 26 zeigen einen Pfropf, der ausschliesslich aus solchen homogenen Protoplasma und bläschenförmigen Kernen besteht. Es kann keinem Zweifel unterliegen, dass diese Gebilde Riesenzellen sind, die ebenso, wie die übrigen Zellen der Pfröpfe, durch Intimawucherungen entstanden sind. Die Verdickung der Gefässwand ist in diesem Bilde wesentlich eine scheinbare, bedingt durch die Schnittrichtung, die schräg durch die Gefässwand geht.

In der späteren Zeit, insbesondere bei einem Falle vom 27. Tage nach der Einspritzung embryonalen Lebergewebes, sah ich ebensowenig Reste von Lebersubstanz, nur Intimaverdickungen derselben Art, wie am 15. Tag, nur dass die längliche Form der Zellen, je später, um so ausgesprochener war.

Von den Fällen, wo Placentargewebe eingespritzt war, habe ich aus Zeitmangel nur relativ wenig Material so eingehend untersucht, wie bei Leber- und Niereninjectionen; die Pfröpfe, die ich fand, zeigten ähnliche Zerfallerscheinungen, wie sie für die Nieren- und Leberpfröpfe angegeben sind, später überwiegen dann Fibroblasten, die zu mehr oder minder beträchtlichen Verdickungen der Intima führen. Mitosen fand ich nur in Pfröpfen vom vierten Tage; auf welche Art von Zellen sie zu beziehen sind, ist nicht mit völliger Sicherheit zu entscheiden.

Über die Fälle mit Injection von Hautepithelien, Mammastückchen, Hodensubstanz kann hier kurz und mehr summarisch berichtet werden. — Sowol Haut- wie Mammaepithelien konnten trotz eifrigen Suchens in den Lungen nicht wiedergefunden werden, man fand nur mehr oder weniger reichlich Knochenmarksriesenzellen und ausgedehnt Leukocytose. — Die eingespritzten Hodenstückchen zeigten dagegen im Wesentlichen die gleichen Veränderungen, wie die embolisierten Leber- und Nierenstückchen; sie boten vornehmlich Zerfallserscheinungen dar; dabei war es interessant zu beobachten, dass die zahlreichen in Mitose begriffenen Hodenepithelien sich schlechter erhielten, als die Kerne der in Ruhestadium

eingespritzten Zellen: fast überall waren die Mitosen zwar noch erkennbar, aber sehr viel schwächer färbbar und nur stellenweise körnig zerfallen, während die ruhenden Kerne entweder völlig normale Verhältnisse oder verschiedene Zustände der Karyorrhexis darboten. — Bezüglich der an Kaninchen ausgeführten Knochenmarksembolien sei hier nochmals bemerkt, dass die embolisierten Teile sich in den ersten Tagen gut erhalten und auch später keineswegs gleich starke Zerfallserscheinungen zeigen, wie Leber- und Nierenzellen. Es sind wol hauptsächlich die Fettzellen die zu Grunde gehen und an deren Stelle wir dann Kalkplatten von verschiedener Gestalt auffinden, während die Leukocyten und Riesenzellen wenigstens nicht in auffallender Weise und rasch zu Grunde gehen, zu einer Zeit, wo bereits reichlich Fibroblasten in die Pröpfe eingewachsen sind, die Organisation also weit fortgeschritten ist.

Fassen wir nun die vorstehend geschilderten Befunde an den eingespritzten Parenchymstückchen zusammen, so ergiebt sich von selbst die Betrachtung a. der regressiven, b. der progressiven Vorgänge.

a. Bei allen drei Gewebsarten finden wir einen Zerfall der specifischen Zellen, der schon am Tage der Operation beginnt, am folgenden und dem zweiten Tage nach der Operation sehr augenfällig ist durch die Massenhaftigkeit der chromatischen Gebilde, die aus den abgestorbenen Kernen hervorgegangen sind und dazu führt, dass etwa vom 6. Tage an nur noch spärliche Kernreste in den nekrotischen Zellmassen aufzufinden sind; nach einigen Wochen endlich ist jede Spur von dem eingebrachten Gewebe verschwunden.

Unter den Arten des Kern- und Zellenzerfalls wird Schrumpfung häufig gefunden, bei der die Kerne klein, dunkel, meist homogen gefärbt sind. Die verschiedenen Formen der Karyorrhexis, von der ausser den häufigen hyperchromatischen gelegentlich auch hypochromatische Formen gesehen wurden, kann ich hier nicht eingehend besprechen, ohne mich ganz vom Thema zu entfernen. Die schliessliche Bildung unregelmässiger rundlicher, fädiger und körniger Reste gefärbter Substanz ist oben erwähnt.

Über die Zeit des Zerfalls ist schon das Wesentlichste gesagt: Beginn innerhalb der ersten 24 Stunden, massenhaftes Vorhandensein der Produkte weitgehenden Zerfalls am 1. und 2. Tage nach der Operation, alsdann rasche Abnahme der sichtbaren Kernreste. Im Einzelnen sind die Differenzen gross, in ein und demselben Lungenstück finden sich in den ersten Tagen hier hochgradig zerfallene, dort recht wohlerhaltene Pfröpfe; ja, innerhalb desselben Pfropfes liegen Zellen, die ganz wie gesunde aussehen, neben ganz kernlosen Partien oder hyperchromatischen Kernen.

Derartige »individuelle« Unterschiede finden sich bekanntlich bei

allen möglichen krankhaften Vorgänge, auch wenn ein Organ in scheinbar gleichmässiger Weise von einer Schädlichkeit betroffen wird. Das beweist, dass entweder doch nicht alle Zellen ganz gleichmässig von der Schädlichkeit betroffen sind oder dass die Empfindlichkeit der einzelnen Zellen eine verschiedene ist.

Am Tage der Operation finden wir noch viele Zellen, die keine Zeichen des Zelltodes aufweisen; am ersten und zweiten Tage werden sie spärlicher, sind aber immer noch deutlich zu erkennen. An den nächsten Tagen wird die Entscheidung oft ausserordentlich schwer, ob diese und jene Zellen dem eingebrachten Gewebe zugehören oder nicht. Die oben vom dritten Tage an erwähnten Zellen mit hellem Protoplasma und hellen rundlichen oder länglichen Kernen sind ja offenbar zum grössten Teil Abkömmlinge des Gefässendothels. Da, wo sie in mehreren Schichten liegend ohne Grenze in die Intima übergehen, da wo sie in zusammenhängenden Zügen von der Intima in den Pfropf hinein sich erstrecken, oder wo sie in Lücken des nekrotischen Gewebes liegen — diese Lücken aber nur zum Teil ausfüllen — da kann kein Zweifel bestehen, dass es sich um gewucherte Endothelzellen handelt, um Fibroblasten, durch deren Umwandlungen gerade so, wie bei der Thrombenorganisation, die bindegewebigen Schwielen sich bilden, die wir in späterer Zeit finden. Andererseits ist in dem oben erwähnten Fall »Leber 2. Tag« das wohlerhaltene Lebergewebe so durchaus typisch, und sind in den Fällen von Niereninjection in den ersten Tagen die Harnkanälchen und Glomeruli so unverkennbar, dass ein Zweifel an der Natur der epithelialen Elemente nicht aufkommen kann. Aber gerade am 3. und 4. Tag, wo das Vorkommen der Mitosen die Frage nach der Natur der verschiedenen Zellen zu einer brennenden macht, gerade hier verwischen sich die Bilder. Gewiss, es finden sich oft genug Zellen mit runden Kernen in zwei Reihen neben einander geordnet, so dass man sie für den Längsschnitt eines Tubulus zu halten geneigt ist, oder ebensolche Zellen in einem Kreise angeordnet, so dass man an einem Kanälchenquerschnitt denkt. Warum sollte das auch nicht möglich sein, da ja am zweiten Tage gut erhaltene Kanälchen noch nicht so selten waren? Das Aussehen der Zellen freilich ist nicht mehr ganz so typisch, aber das ist unter diesen Umständen ja wohl begreiflich. An etlichen Stellen finden wir am vierten Tage Zellen in Kreisform gelagert, welche homogene und ungefärbte Massen mit roten Kernresten in wechselnder Menge umschliessen, dabei häufig abgeplattet sind: ganz das Bild der Cylinderbildung bei Nephritis. Und trotz alledem ist es mir in vielen solchen Fällen zweifelhaft geblieben ob es sich nicht um Fibroblasten handelt, die durch ihre Lagerung und die Anpassung ihrer Form an die Umgebung das Aussehen der Nierenepithelien nachahmen.

So oft ich nach längeren Pausen meine Präparate wieder durchsah, so oft geriet ich in Unsicherheit, ob mein zuvor gewonnenes Urteil richtig gewesen sei. Wenn mehrere parallel verlaufende Harnkanälchen absterben und zusammenschrumpfen, so ist es sehr wol möglich, dass die in die langgestreckten Lücken einwuchernden Fibroblasten in 2 Reihen nebeneinander liegen, sodass ein Bild, ähnlich einem Tubuluslängsschnitt entsteht? Die Zellform an sich kann uns bei der Entscheidung wenig helfen: das granulierte Aussehen des Protoplasmas der Nieren- und Leberzellen ist doch wol nichts so constantes, dass es nicht unter völlig veränderten Lebensbedingungen einer homogenen Beschaffenheit Platz machen könnte. Die runde Bläschenform des Kernes aber können die ganz jungen Bindegewebszellen ebenso gut haben, wie die Epithelzellen. — Stirbt ein Tubulus ab, verwandelt er sich (wie so häufig) in eine ziemlich homogene Masse, die nur noch spärliche Kernreste enthält, und schrumpft diese Masse dabei, so entsteht ringsum ein cylindrischer Hohlraum; dringen in diesen die Fibroblasten ein — und sie scheinen immer dahin zu dringen, wo sie den geringsten Widerstand finden — so werden wir bald auf dem Querschnitt genau dasselbe Bild haben, wie es soeben beschrieben und der Cylinderbildung bei Nephritis verglichen wurde. Und so finden wir in jedem Präparate reichlich Zellen, die eine doppelte Deutung zulassen; die Entscheidung wird aber vielfach der subjectiven Auffassung überlassen bleiben müssen. Meine Ansicht ist die, dass am 3. und auch am 4. Tage lebende Parenchymzellen in Nierenpfröpfen noch vorkommen. In Leberpfröpfen sind sie am 2. Tage noch fraglos vorhanden. Für die Placentarpfröpfe kann ich keine Entscheidung treffen, da die Bindegewebszellen der Zotten — die Epithel- und Riesenzellen sterben wohl alle rasch ab — wenn sie erhalten bleiben und vielleicht gar proliferieren sollten, von den Abkömmlingen des Endothels noch viel weniger zu unterscheiden sein würden, als die Nierenepithelien. Vom 5. Tage an ist in den Nierenpfröpfen die Lage der Zellen eine so unregelmässige, vom Typus der Nierenstruktur so abweichende, dass ich das Vorhandensein erhaltener Epithelzellen für diese Zeit für ausgeschlossen halte; zum mindesten sind sie unkenntlich.

Wir sind also m. E. zu dem Schlusse berechtigt, dass die künstlich in die Blutbahn gebrachten hoch differenzierten Parenchymzellen innerhalb weniger Tage (bis zum 5. Tage) zu Grunde gehen.

Damit ist ein Anhalt gewonnen für die Beurteilung der b. progressiven Processe.

Die Mitosen in unseren Pfröpfen erregten natürlich unser lebhaftes Interesse, da sie zunächst entschieden zu Gunsten der Ribbert'schen Theorie zu sprechen schienen. Das Wichtigste ist dabei natürlich die Entscheidung, ob sie sich wirklich an den Zellen der eingespritzten Teile

abspielen oder an den Fibroblasten, und im ersten Falle, ob an den eigentlichen Parenchym- oder an Bindegewebs- oder Endothelzellen.

Nach den Ausführungen Hansemann's in seiner Arbeit: »Studien über die Specifizität, den Altruismus und die Anaplasie der Zellen, mit besonderer Berücksichtigung der Geschwulste,« wonach die Mitosen der verschiedensten Gewebsarten sich nach Grösse und Form, Differenzen des Teilungsraumes etc. von einander unterscheiden, war daran zu denken, aus den Kernteilungsfiguren selbst einen Anhalt für die Bestimmung der Zellspecies zu gewinnen. Doch ist das nicht angängig. Wenn auch die Grössen- und Formdifferenzen z. B. zwischen den Mitosen an den kleinen Leukocyten einerseits, Fibroblasten oder Epithelzellen andererseits so beträchtlich sind, dass man niemals die einen für die anderen würde halten können, so sind doch offenbar die Unterschiede der beiden letztgenannten Zellarten unter sich so gering, dass sie höchstens dann zur Entscheidung herangezogen werden könnten, wenn aus einer sehr grossen Anzahl von Mitosen Mittelwerte gewonnen und einander gegenüber gestellt werden könnten. Wir haben aber nicht so sehr viele Teilungsfiguren, oft nur wenige, höchstens bis 8 oder 10 in dem Querschnitt eines Pfropfes. Wir sind also darauf angewiesen, aus der Lage der Zellen, aus der Art der sie umgebenden Zellen und ähnlichen Momenten Schlüsse auf ihre Natur zu ziehen.

Für die Mitosen an Placentarpfröpfen ist eine Entscheidung aus den schon oben angeführten Gründen nicht möglich gewesen.

Für die Nierenpfröpfe halte ich es für ausgemacht, dass die vom 5. Tage an gesehenen Mitosen sich an Fibroblasten abspielen; oft ist das sehr deutlich, in anderen Fällen zweifelhaft, aber m. E. sehr wahrscheinlich. Am 3. und 4. Tage habe ich den Eindruck gewonnen, dass ein Teil der Mitosen sich thatsächlich an Nierenepithelien abspielt. In Fig. 29, Taf. III, sind Mitosen gezeichnet, die deutlich in einem Tubulus liegen, der freilich im Übrigen nekrotisch ist. Eine Reihe von Bildern — es ist natürlich nicht möglich, sie alle abzubilden — lässt jedenfalls die Deutung als die zwanglosere erscheinen, dass es sich um Epithelzellenmitosen handelt. Dabei sind eben ganz die gleichen Bilder vorhanden, wie man sie bei der Regeneration von Nierenepithelien in Infarcten erhält. Wenn man meine Abbildungen mit den Figuren Jatta's (Sulla rigenerazione dell' epithelio nel rene sottoposto ad anemia temporanea) vergleicht (besonders Figur 1 und 3) wird man irgendwelche Unterschiede nicht finden. Und gerade der Vergleich mit den in dieser Arbeit enthaltenen Resultaten hat mir die letzten Zweifel daran benommen, dass thatsächlich Mitosen in den verlagerten Nierenepithelien vorkommen. In manchen Fällen muss die Deutung dagegen zweifelhaft bleiben. Wo die Mitosen in Zügen spindliger

Zellen oder in deutlichen Lagern von Fibroblasten liegen, kann es sich natürlich nur um Fibroblasten handeln.

Sicherlich sind in dem oben angeführten Fall »Leber 2. Tag« die Mitosen auf Leberzellen zu beziehen. Sie liegen in den Gebieten, wo reichlicher wohlerhaltene Zellen vorhanden sind, ihre Lagerung inmitten von Reihen typischer Leberzellen lässt keine andere Deutung zu; andere Zellen kommen innerhalb eines Lobulus ja auch kaum in Frage, und um hineingewucherte Intimazellen des umgebenden Gefässes kann es sich nicht wol handeln, da die proliferativen Vorgänge an ihnen hier offenbar erst im Anfang stehen.

Es kommen also an den embolisierten Parenchymzellen Mitosen vor. Das ist aber auch die einzige, recht geringfügige Ähnlichkeit dieser Pfröpfe mit den verschleppten Partikeln einer echten Neubildung. Die Zellteilungen finden — soweit unsere Beobachtungen reichen — nur innerhalb einiger Tage in beschränktem Umfange statt. Sie führen nicht zur Bildung specifischen Gewebes. Das ist nicht gerade überraschend, da wir Anzeichen dafür haben, dass junge, in Teilung begriffene oder eben aus einer Teilung hervorgegangene Zellen gegen ungünstige Ernährungsverhältnisse besonders empfindlich sind — und ungünstig sind diese Verhältnisse in unseren Pfröpfen doch offenbar, wenn auch für das Zustandekommen einzelner Mitosen die Bedingungen erfüllt sind. So sahen wir z. B. in Versuchen, die ich mit Injection von Hodenpartikeln von reifen Kaninchenböcken in die Blutbahn anstellte, dass die in lebhaftester Proliferation begriffenen Hodenepithelien besonders rasch zu Grunde gingen. Ähnliches fand Lubarsch bei Versuchen, die in den »Ergebnissen der allgemeinen pathologischen Morphologie und Physiologie der Menschen und der Tiere« Abteilung II, S. 304 erwähnt sind. Spritzte Lubarsch Nieren- oder Leberzellen aus sich regenerierenden Stückchen des Organs ein, so trat auch rascher Zerfall der Epithelien ein; in wenigen Fällen konnten noch die in Mitose begriffenen Zellen erkannt werden, in denen, genau wie nach Einspritzung von Hodensubstanz, die Chromatinfäden an Färbefähigkeit erheblich eingebüsst hatten und zum Teil bröckelig erschienen.

Die einzigen Mitosen in unseren Pfröpfen, die es zu einer wirklichen Gewebsbildung bringen, sind eben die Fibroblastenmitosen, deren Ergebnis eben die bindegewebigen Intimaverdickungen der späteren Zeit sind.[1])

Für eine Theorie der Geschwulstbildung im Sinne Ribbert's sind

[1]) Es soll hier nicht erörtert werden, ob nicht manche der geschilderten hyperchromatischen Figuren auf Mitosen zu beziehen sind, wie Hansemann, Galleotti und Trambusti meinen. Darauf komme ich erst später zu sprechen. Es ist das auch für die hier vorliegende Frage gleichgiltig, weil auch, wenn man die hyperchromatische Formen als Mitosen deutet, es sich immer um zu Grunde gehenden Mitosen handeln würde.

diese Versuche also durchaus nicht zu verwerten, um so weniger, wenn wir seine Erklärung von Zellproliferation durch Spannungsverminderung annehmen: denn in unseren Pfröpfen ist ja, wenn irgendwo, sicher anzunehmen, dass die in Frage kommenden Wachstumhemmnisse seitens der mangelnden Zellen durch den weitgehenden Zerfall der letzteren gründlich aus dem Wege geräumt sind, und damit würden diese Mitosen an specifischen Elementen ja zur Genüge erklärt sein.

Was die Fibroblastenwucherung anlangt, so ist noch zu erwähnen — dieser Punkt ist oben schon berührt — dass diese Zellen oft in die praeformierten Räume der Harnkanälchen oder in die langgestreckten Lücken einwuchern, die durch das Absterben und die Volumabnahme der Kanälchen frei werden. Sie erzeugen damit geradezu cylindrische oder röhrenförmige Gebilde, deren Ähnlichkeit mit geschädigten Tubulis oben erwähnt wurde. Gemäss der bekannten Neigung der Endothelzellen, Riesenzellen zu bilden, kommt es auch hier nicht selten zum Auftreten grosser, ovalkerniger Langhans'scher Riesenzellen, die schon in dem Fall »Niere 4. Tag« gefunden werden (s. Tafel III). Es ist also in allen Fällen von Parenchyminjectionen das Endergebnis stets, dass trotz vorübergehenden Versuchs einer Proliferation die embolisierten Zellen ziemlich rasch zu Grunde gehen, und der Pfropf nach Art eines Thrombus organisiert wird.

Es wurde oben mehrfach darauf hingewiesen, dass die eingespritzten Knochenmarkspartikel im Wesentlichen dasselbe Schicksal erleiden. Eine interessante Beleuchtung würden alle diese Ergebnisse erfahren, wenn die intravitale Entstehung der spontanen Knochenmarksembolie unzweifelhaft bewiesen würde. Dann hätten wir Pfröpfe, die nach wochenlangem Verweilen in der Blutbahn nicht zerfallen, nicht organisiert werden, sondern vielleicht sogar weiterwachsen. Da nun Pfröpfe desselben Gewebes, einem anderen Tiere entnommen und nach allerlei Munipulationen eingespritzt, in kurzer Zeit zu Grunde gehen, so hätten wir an diesem Verhalten den strieten Beweis dafür, dass die Erscheinungen, die wir an künstlich eingespritzten Partikeln beobachten, durchaus keine Schlüsse darauf zulassen, wie sich dasselbe Gewebe bei einer Verlagerung und Embolisierung innerhalb desselben Tierkörpers verhalten würde. Schon das muss uns abhalten, unsere Resultate etwa gegen Ribbert's Theorie verwerten zu wollen, weil sie nicht dafür sprechen.

B. Einspritzungen von Knorpelstückchen in die Vena jugularis.

Die Injectionen embryonaler Knorpelsubstanz, die wir endlich auch noch vornahmen, wurden nicht zu dem gleichen Zwecke angestellt, wie es von Zahn und Leopold geschehen ist. Diese Forscher haben durch

ihre Versuche vor Allem die Frage zu entscheiden gesucht, ob verlagertes embryonales Knorpelgewebe auch in einem fremden Organismus zu wachsen vermag, und diese Frage ist durch das Ergebnis ihrer Versuche, in denen es zu einer Vergrösserung der Knorpelstücke bis auf das 2—300fache kam, im bejahenden Sinne entschieden worden.

Wenn wir nach den Versuchen mit Parenchymzelleninjectionen auch noch solche mit Knorpelstückchen vornahmen, so geschah das deswegen, weil nach den oben entwickelten Ergebnissen unserer Versuche aus zwei Gründen von der Injection von Knorpelzellen mehr zu erwarten war: 1. sind die Knorpelzellen wenig hoch differenzierte Gewebszellen, die keine besonderen Anforderungen an das Nährmaterial stellen; 2, sind sie durch ihre Kapsel gegenüber den zerstörenden Einflüssen besser geschützt, als die nackten Leber-, Nieren- und Placentarzellen.

Es wurden deswegen zunächst auch Knorpelstücke erwachsener Tiere injiciert (Rippenknorpel). Nach 14 Tagen wurde in einigen Fällen nichts von den Knorpelstückchen in Lungengefässen gefunden; in einem Falle, wo besonders viel Material injiciert war, wurde noch Knorpelsubstanz ziemlich gut erhalten, aber ohne Mitosen gefunden. In einem Falle (Kan. XVIII), wo Stückchen von Knorpel einer Femurepiphyse injiciert waren und das Tier nach 8 Tagen gestorben war, sahen wir in ziemlich zahlreichen Stückchen neben ganz kernlosen viele durchaus wolerhaltene Zellen mit rundlichen, gut gefärbten Kernen; Mitosen sind hier deutlich, aber sehr spärlich vorhanden. Ein gleiches Ergebnis hatte ein Versuch, wo ein Knorpelstück von $^1/_2$ ctm. Durchmesser in die vordere Augenkammer desselben Tieres verlagert wurde; Befund nach 10 Tagen: das Stück erheblich verkleinert, vorwiegend regressive Metamorphosen in den Zellen, spärlich erhaltene Knorpelinseln, in denen an 2 Stellen Monasterformen gefunden wurden.

Die übrigen Versuche, von denen ich zunächst eine kurze Aufzählung folgen lasse, sind mit embryonalem Material oder Knorpel von ganz jungen Tieren (bis zu 8 Tagen) unternommen worden. Bei einer Anzahl dieser Versuche wurde die Frage berücksichtigt, ob das Wachstum verlagerter Teile durch Beeinflussungen des Gesamtorganismus verstärkt werden könnte. Ich erwähne das schon an dieser Stelle, um diesbezügliche Notizen in der folgenden Aufzählung verständlich zu machen. Es handelt sich dabei um Schädigungen des Gesamtorganismus durch Hunger, durch chronische Eiterungen (nach Terpentinölinjectionen) und durch Gifte, die vornehmlich blutkörperchenzerstörend wirken. (Toluylendiamin, Glycerin).

Im Folgenden sind nur diejenigen Versuche aufgezählt, bei denen die Tiere länger als einen Tag am Leben blieben, und bei denen Knorpelstücke in Lungengefässen gefunden und untersucht wurden.

Kaninchen XXXV erhält am Tage nach der Einspritzung von Knorpel-

stückchen eines jungen Tieres 0,3 gr. Toluylendiamin unter die Haut; stirbt am 3. Tage nach der Operation. Knorpelstücke teils wenig, teils hochgradig degeneriert, u. a. die unten beschriebenen 3 Degenerationstypen vertreten. In manchen Stücken gar keine Zellkerne mehr erhalten; keine Mitosen. Näheres s. u.

Kaninchen XXXIII erhält Rippenknorpel injiciert, gestorben nach 5 Tagen. Zahlreiche Knorpelzellen wol erhalten (s. Tafel IV, Fig. 42), andere am Rande und im Innern kernlos. Mitosen nicht selten, bis zu drei in einem Querschnitt des kleinen Pfropfes. Sie liegen meist inmitten von ziemlich gut erhaltenen Zellen, gelegentlich auch am Rande von nekrotischem Gewebe, sowol im Innern der Stücke, als nahe der Oberfläche. In einem anderen Pfropf fast alle Zellen kernlos, ganz nekrotisch, keine Mitosen.

Kaninchen XXIX lebt 6 Tage nach Injection von Rippenknorpel aus einem ebengeborenen Jungen. Knorpelzellen zum grössten Teil vorzüglich erhalten, nur am Rande der Stücke chromatinfreie Zellen und etliche hyperchromatische Kerne (s. Taf. III, Fig. 31), keine Mitosen gefunden.

Kaninchen XXXVI erhält Material von demselben Jungen eingespritzt, wie Kan. XXXV, lebt 11 Tage; 3 mal 0,2—0,3 gr. Toluylendiaminsubstanz injiciert. Ein Stück fast ganz nekrotisch, enthält Zellen mit denselben tropfenförmigen Gebilden, wie Stück 3 und 4 von Kaninchen XXXV (nähere Beschreibung s. unten, 3. Typus der Degenerationsformen), andere Stücke enthalten grösstenteils gut erhaltene, in den peripheren Zonen nekrotische Zellen. Keine Mitosen gefunden.

Kaninchen XXI: Rippenknorpel zur Injection benutzt, stirbt nach 15 Tagen. Der grössere Teil der Knorpelhöhlen enthält nur ungefärbte Zellreste, meistens hellen Bläschen ansitzend, die etwas grösser als ein Knorpelzellkern sind. In den übrigen Zellen leidlich wolerhaltene Kerne oder geschrumpfte Kerne, die solchen Bläschen kuppen- oder haubenförmig aufsitzen. Vereinzelt Mitosen.

Kaninchen XXXI: Zahlreiche Rippenknorpelstücke von einem ebengeborenen Jungen eingespritzt; es hungert einmal 4, zweimal 3 Tage, stirbt nach 17 Tagen. Zahlreiche Stücke untersucht, ein schmaler peripherer Saum mit ungefärbter Zwischensubstanz enthält meist farblose Zellen, nach innen zu manchmal Zellen mit hyperchromatischen Kernen (Tafel III, Fig. 32); im Innern der Stücke ist die Zwischensubstanz rötlich gefärbt; die Kerne sind erhalten, zeigen aber meist Schrumpfungsformen (klein, stark gefärbt, unregelmäsig contouriert). Mitosen nicht gefunden.

Kaninchen IX lebt 22 Tage nach Injection von embryonalen Knorpel. Es wurden 3 Stückchen untersucht, die im Wesentlichen dieselben Verhältnisse zeigten: der grösste Teil der Kerne gut gefärbt, in einem Stück ziemlich ausgedehnte Nekrose, von der jedoch an einem Ende ein halbmondförmiger,

am anderen ein rundlicher Bezirk frei bleibt. Im Gebiet der erhaltenen Zellen ziemlich reichliche Mitosen, in jedem Schnitt etliche, manchmal mehrere in einem Gesichtsfeld.

Am Ende eines der Pfröpfe ist das Gefässlumen eine Strecke weit von zahlreichem Granulationsgewebe erfüllt.

Kaninchen XXXVII (6mal 2,5—4,5 ccm. Glycerin subcutan) und XXVIII (31 und 33 Tage): fast alle Zellen kernhaltig, nichts Besonderes, spärlich verklumpte Mitosen.

Katze 9: zahlreiche Rippenknorpelstücke einer $4^1/_2$ Wochen alten Katze eingespritzt; künstliche Abscessbildung durch Terpentinölinjection; stirbt nach 18 Tagen. Viele Knorpelzellen wolerhalten, die anderen ganz farblos. Keine Mitosen. (Das Tier wurde offenbar zu spät seciert.)

Hund 7 und 8 erhalten Knorpelstücke von einem 6 Tage alten Hunde. 7 lebt unter normalen Verhältnissen weiter, 8 bekommt eine grössere Zahl Terpentineinspritzungen, die in der ersten Zeit (zuletzt nicht mehr) grosse Abscessbildungen zur Folge hatten. Nach 87 Tagen beide getötet: es fanden sich kleine Knorpelinseln in Lungenarterien, die spärlich — fast nur in den peripheren Schichten — Mitosen enthielten. Die centralen Partien sind entweder ganz kernlos oder zeigen geschrumpfte (s. o. Typus 2) oder normale Kerne.

Später wurden von Herrn Prof. Lubarsch noch folgende Versuche angestellt:

Kaninchen A. erhält kleine Stückchen von dem Femurepiphysenknorpel eines ca. 14 Tage alten Embryos in die vordere Augenkammer; nach 21 Tagen getötet. Auch hier finden sich 1. vorwiegend in peripheren Partien gelegene absterbende und abgestorbene Knorpelzellen. (Kernlosigkeit, Kernzerfall etc.), 2. gut erhaltene, unveränderte Knorpelzellen und 3. reichlich Mitosen, die sich am meisten in den inneren Teilen des Stücks, z. T. aber auch in den peripheren Partien finden.

Kaninchen B. gleicher Versuch. Tier nach 25 Tagen getötet, gleicher Befund Degenrationserscheinungen nicht so reichlich, Mitosen etwas spärlicher, aber in sehr diffuser Anordnung.

Das Hauptaugenmerk war natürlich bei diesen Versuchen auf proliferative Vorgänge gerichtet, und zwar wesentlich auf das Verhalten von Mitosen, ihre Häufigkeit und ihre Lage innerhalb der Stücke. Leider wurde dieser Teil der Beobachtungen vielfach beeinträchtigt durch den unzeitigen Tod der Tiere, die an intercurrenten Krankheiten während der Nacht starben, so dass die Section oft erst eine Reihe von Stunden nach dem Tode erfolgen konnte. Für die Beurteilung der Mitosen kann ich daher nur die Fälle verwerten, wo die Tiere von mir getötet wurden oder bei

spontan gestorbenen Tieren die Section rasch nach dem Tode gemacht wurde, oder der zufällige Befund von Mitosen an irgend welchen Stellen der Lunge zeigt, dass noch nicht zu lange Zeit seit dem Tode vergangen war.

Daneben nahmen die Degenerationen der Knorpelzellen, insbesondere ihrer Kerne, unsere Aufmerksamkeit in Anspruch, von denen sich einige prägnante Typen aufstellen liessen, die im Folgenden zunächst ihre Beschreibung finden sollen.

Vorher aber möchte ich noch feststellen, welche Befunde an Knorpelzellen ich dem Formenkreis der Degenerationen nicht einreihen möchte.

Mikroskopiert man ein Stück Rippen — oder Xyphoideus — Knorpel, das nach der oben angegebenen Methode mit Formalin fixirt wurde, oder die Bronchialknorpel, die sich mit embolisierten Knorpelstückchen im selben Präparat fanden, so trifft man 1. in der Peripherie Zellen mit annähernd homogenem Protoplasma, das die Knorpelhöhle ausfüllt und einen bläschenförmigen Kern einschliesst, dessen Chromatin in Form feiner Fäden und kleiner Körner eine ziemlich gleichmässige Verteilung zeigt und dem Kerne im Ganzen eine blassrote Färbung verleiht. Weiter nach innen trifft man 2. Zellen, die wesentlich von dieser Form abweichen. Das Protoplasma füllt oft die Knorpelhöhle nicht ganz, oft nur zum geringen Teile aus; es ist nicht homogen, sondern zeigt grössere und kleinere Vacuolen in verschiedener Menge, und besonders häufig besteht es aus einem Netzwerk gröberer und feiner Balken und Fäden; die Kerne sind kleiner, unregelmässig contouriert, zuweilen fast sternförmig, oft völlig homogen, und dunkler gefärbt; nicht selten enthalten sie Vacuolen, häufiger noch liegt ihnen eine grössere Vacuole an, von der sich schwer sagen lässt, ob sie zum Kern oder zum übrigen Zellleib gehört. Ihr sitzt dann der stark abgeplattete Kern oft nur noch als helm- oder kappenförmiges, auf dem Durchschnitt halbmondförmiges Gebilde auf. Oder aber der Kern ist in zwei Teile zerfallen, deren jeder einer gemeinsamen Vacuole als Kappe aufsitzt. Auch ohne dass Vacuolen vorhanden sind, kann die verschleppte Zelle in Halbmondform der Knorpelhöhlenwand anliegen, der Kern zeigt dabei dieselbe Form.

Mit dieser Schilderung ist der Formenkreis der Knorpelzellen nicht erschöpft, doch halte ich ein näheres Eingehen darauf für unsere Zwecke für unnötig.

Da diese Formen sich in frischfixierten, anscheinend gesunden Knorpelteilen finden, ist natürlich mit Sicherheit anzunehmen, dass sie, soweit ihr Aussehen von dem sub 1 geschilderten nicht abweicht, durch ungenügende Fixierung entstandene Kunstprodukte sind, zumal sie, wie gesagt, in der Peripherie fehlen und der Knorpel vermutlich für unsere Fixierungsflüssigkeiten nicht gut durchgängig sein wird. Ähnliche Be-

obachtungen haben schon andere Autore, so besonders Solger, an Knorpel, der in Alcohol fixiert war, gemacht.

Wie dem auch sein mag, ich werde die bisher beschriebenen Formen in die folgende Schilderung nicht als Degenerationsformen aufnehmen; sie finden sich zwar oft an den eingespritzten Knorpelstücken, doch dürften sie hier auf dieselben Ursachen zurückzuführen sein, wie beim frisch-fixierten Knorpel. Ich beschränke mich daher auf Zellformen, die sich in direct dem Tierkörper entnommenem Knorpel meines Wissens nicht finden, die ich also für eine Folge der veränderten Situation unserer eingespritzten Knorpelstücke halte.

Dazu bemerke ich, dass die im Folgenden beschriebenen 3 Typen sämtlich schon in einem Falle ausgeprägt waren, wo das Kaninchen die Injection zahlreicher Knorpelstücke nur um 3 Tage überlebt hatte.

1. Typus: Chromatokinetische Processe. In Zellen, die ihrer peripheren Lage noch den oben sub 1. beschriebenen entsprechen, zeigt ein grosser Teil der Kerne seine runde Form unverändert, aber das Chromatin ist anders angeordnet und meist allem Anschein nach stark vermehrt. Es ist zum Teil der Wand in Form von Körnern oder Anschwellungen eingelagert, zum Teil bildet es mittelgrosse Körner im Innern, die oft durch Fäden mit einander und der Wand verbunden sind. (Fig. 31 u. 32, Taf. III).

Diese Figuren gleichen also in hohem Maasse denjenigen, die Schmaus als hyperchromatische Formen der Karyorrhexis abbildet (Virch. Archiv Band 138, Suppl.-Heft, Tafel 1). Dass wir derartige Bilder ebenfalls in verlagerten Nierenstücken fanden, ist oben erwähnt. Doch ist zu bemerken, dass so hochgradige Chromatinvermehrungen, wie an Nierenzellen, im Knorpel nicht gefunden wurden; immerhin sind sie ja auch hier ausgeprägt genug.

Diese Hyperchromatose an Knorpelkernen scheint mir nach zwei Richtungen beachtenswert. Erstens bezüglich der Entstehung der Hyperchromatose. Klebs und Andere sprachen die Ansicht aus, dass die Vermehrung des Chromatins in untergehenden Zellen zurückzuführen sei auf das Einwandern von Leukocyten, deren Chromatin sich mit dem der betreffenden Kerne vereinige. Durch diesen Zuwachs sollte nach Klebs der Kern zur Proliferation angeregt werden. Von solchem Einwandern von Leukocyten durch die Knorpelsubstanz kann keine Rede sein. Daher bildet mein Befund eine Bestätigung der Ansicht von Schmaus, wonach die Hyperchromatose ohne Zuthun von aussen lediglich durch Umlagerungsprocesse innerhalb des Kernes zustande kommt.

Zweitens wären unsere Befunde zu verwerten für die Frage nach dem Schicksal hyperchromatischer Kerne. Sie wurden als Stadien der Proliferation (Klebs, Arnold u. A.) sowohl, als der Degeneration (Schmaus, Lubarsch

u. A.) aufgeführt. Wenn ein Vergleich gestattet ist zwischen den Knorpelstücken, die frisch, nach einem 3tägigen und nach längerem Verweilen in Lungenarterien untersucht wurden, so weisen unsere Befunde im Allgemeinen darauf hin, dass die Hyperchromatose in das Gebiet der degenerativen Vorgänge hineingehört. Wir finden sie reichlich gerade in solchen Stücken, die keine oder nur geringe Wucherungsvorgänge aufweisen, vielmehr im Ganzen als untergehende anzusehen sind (z. B. bei Injection von Knorpelstücken erwachsener Tiere) und auch, wo sie sich in gut erhaltenen oder stark wachsenden Partien vorfinden, zeigen sie räumlich keine Beziehungen zu den proliferirenden Elementen, so dass wir aus unseren Befunden keine Stütze für die Annahme gewinnen können, dass die Hyperchromatose auch zu progressiven Vorgängen führen kann. Freilich ist es nicht ganz ausgeschlossen, dass manche Formen der Hyperchromatose, die auch in der ganzen Anordnung des Chromatins mehr an Karyomitosen erinnern, von asymmetrischen Karyokinesen herrühren, wie Hansemann, Galeotti und vor allem auch Trambusti annehmen. Diese Formen stimmen aber gerade mit allen denen, die wir in den embolisierten Knorpelstückchen fanden, nicht überein, so dass nicht daran gedacht werden kann, in unseren Befunden den Beweis für die Proliferation der Knorpelstücke zu sehen. Übrigens ist es auch weder sicher bewiesen, dass die mitosenähnlichen hyperchromatischen Formen wirklich von asymmetrischen Mitosen abstammen, noch erscheint es begründet, den Begriff der Hyperchromatose ausschliesslich für solche Formen zu reservieren, wie Trambusti will. Dass man bezweifeln kann, ob wirklich bei gewissen Formen von Hyperchromatose asymmetrische Mitose vorliegt, geht z. B. aus Befunden von Lubarsch hervor, der neuerdings in Fällen von pseudomembranöser Gastritis ungemein zahlreiche solche Formen in den Epithelzellen des Magens fand, aber trotz vielen Suchens in den Zellen keine Centrosomen nachweisen konnte.

Eine andere Frage, ob nämlich die Hyperchromatose bereits eine irreparable Störung des Kernlebens darstellt, könnte man geneigt sein, nach unseren Befunden in dem Sinne zu beantworten, dass sich die Umlagerung und Veränderung der Chromatinteilchen wieder zurückbilden kann. Denn, während man gerade in den früheren Stadien reichlich hyperchromatische Formen in den peripheren Teilen zu sehen bekommt, fehlen sie nach Ablauf längerer Fristen fast ganz, um wieder normalen Formen Platz zu machen. Aber freilich ist auch diese Beobachtung kein strikter Beweis, da es sich ja stets um verschiedene Fälle handelt und es keineswegs sicher ist, dass die normalen Kerne der späteren Stadien jemals hyperchromatisch gewesen sind.

2. Typus: Kernschrumpfung mit Verfärbung.

In etlichen Stücken zeigt ein grosser, oft der bei weitem überwiegende Teil der Zellenkerne, die nur $^1/_4$—$^1/_3$ so gross sind, wie die gewöhnlichen Knorpelzellkerne (Fig. 41, Tafel IV) diese Veränderung. Sie fallen ohne Weiteres auf durch ihre intensive Färbung, die bei Anwendung von Jodhämatoxylin von der gelblich roten Färbung aller anderen Kerne stark abweicht. Ihre Farbe ist grauschwärzlich mit einer verschieden starken Beimischung von violett, oft aber rein schwärzlich. Dass es sich dabei etwa um ein Kunstprodukt handelte, das durch Verderben des Farbstoffes bedingt wäre, ist dadurch ausgeschlossen, dass die übrigen Kerne der Präparate, ja ein Teil der Knorpelkerne in demselben Stück die gewohnte Tinction aufweisen. Meines Erachtens lassen sich diese Formen nur erklären durch eine Schrumpfung der Kerne mit einer chemischen Umwandlung des Chromatins, durch welche seine Färbung mit Jodhämatoxylin stark verändert wird. Die Intensität der Färbung erklärt sich ungezwungen aus der Kleinheit der Kerne, deren Volumen auf $^1/_{30}$—$^1/_{60}$ verringert ist, wenn wir den Durchmesser auf $^1/_3$—$^1/_4$ verkleinert finden. Natürlich wird dabei die Concentration der färbbaren Substanz eine sehr bedeutende, wenn sie nicht selbst an Menge stark abnimmt. In manchen Fällen ist die Färbung eine weniger intensive, in anderen sind die Kerne nur noch matt grau gefärbt, so dass also im weiteren Verlauf dieses Processes ein Untergehen des veränderten Chromatins anzunehmen ist.

3. Typus: Umwandlung des Chromatins in reichliche, schwärzlich-violette Tropfen.

Eine Reihe von Knorpelhöhlen enthält eine grosse Menge verschieden grosser Tropfen von dunkelvioletter, fast schwarzer Färbung, die die ganze Höhle ausfüllen, so dass nichts mehr von der eigentlichen Zelle zu sehen ist (Fig. 36. Taf. IV). In anderen Knorpelhöhlen ist die Zahl dieser tropfenförmigen Gebilde spärlicher, so dass der übrige Zellleib zum Teil oder ganz erkennbar ist. In sehr vielen Höhlen ist von starkgefärbter Substanz nichts zu sehen, die Zelle füllt nur einen Teil der Knorpelhöhle aus, ihr Kern ist nicht mehr deutlich differenziert, das Protoplasma von grobfädiger Beschaffenheit. Zwischen dieser und den erst beschriebenen Formen sind alle Übergänge vorhanden, in denen eine Abnahme, nicht nur der Zahl, sondern auch der Grösse und Färbungsintensität in allen Graden sich zeigt.

Da neben diesen tropfenförmigen Gebilden, auch wenn sie nur spärlich vorhanden sind, rot gefärbtes Chromatin niemals nachweisbar ist, so ist anzunehmen, dass jene erst beschriebenen Formen mit vielen Tropfen die frühesten Stadien in der beschriebenen Reihe darstellen.

Dass es sich bei diesen Bildern um verschiedene Stadien desselben Processes handelt, ist wol nicht zu bezweifeln. Und zwar halte ich die zuerst beschriebenen Formen unter den von uns gesehenen für Repräsen-

tanten eines früheren Stadiums, als die zuletzt angeführten. Ich glaube llen Process folgendermaassen erklären zu sollen:

Das Chromatin des der Nekrose verfallenen Zellkerns geht eine Verbindung ein mit einer anderen Substanz, wodurch ein Körper entsteht, der m Masse das frühere Chromatin wohl um das 20fache übertrifft, sehr stark färbbar ist, aber eine andere mikrochemische Reaction giebt, als das ursprüngliche Chromatin: er färbt sich mit Jodhämatoxylin grauschwärzlich mit einer violetten Nüance. Welcher Art jene Substanz ist, mit der das Chromatin diese Verbindung eingeht, können wir nicht sagen, nicht einmal ob sie dem Kern oder dem übrigen Zellleib entstammt. Denn frühere Stadien, wo etwa noch ursprüngliches Chromatin vorhanden und eine spärliche Ausbildung unserer Tropfen zu sehen gewesen wäre, konnten wir nicht beobachten. Dass diese massenhaft gebildete Substanz flüssig ist, wird aus ihrer Tropfenform wahrscheinlich.

Im weiteren Verlauf des Proeesses nun findet eine Auslaugung oder eine chemische Umsetzung dieser Substanz statt, vielleicht auch beides, jedenfalls verringert sich sehr bald Zahl, Grösse und Färbungsintensität der Tropfen. Bei diesem Auflösungsprocess mag ein Teil der gefärbten Substanz sich dem Protoplasma des Zellrestes in diffuser Weise mitteilen, denn häufig zeigt es eine schwache, verwaschen violett-graue Farbe.

Die beschriebenen Degenerationsformen finden sich nur in der ersten Zeit, zuletzt bei einem Tier, das 11 Tage nach der Operation gelebt hatte. In späterer Zeit lässt sich daher bei Befunden chromatinloser Knorpelzellenreste nicht mehr angeben, auf welche Weise ihr Chromatin zu Grunde ging.

Übrigens gehen alle diese Processe mit sehr verschiedener Schnelligkeit vor sich, so dass wir am 11. Tage bei Kaninchen XXXVI, das von demselben Jungen Material erhielt, wie Kan. XXXV noch Zellen des 3. Typus mit mehreren grossen dunklen Tropfen fanden, während bei Kaninchen XXXV vom 3. Tage schon eine grosse Anzahl Zellen fast oder gar keine violette Substanz mehr aufwies.

Wahrscheinlich erscheint mir, dass in sehr vielen Fällen der Chromatinverlust des Kerns vor sich geht unter Bildung von Figuren, ähnlich denen, die im Anfang dieses Abschnittes als Befunde im frisch fixierten Knorpel angeführt wurden. Denn zu allen Zeiten finden wir Knorpelstücke, die neben wohlerhaltenen Zellen und einer Zahl chromatinloser Zellreste derartige Figuren enthalten, aber keine andere Degenerationstypen. Es lässt sich das aber schwer entscheiden, weil bei der Schwierigkeit einer vollständigen Fixierung sich nicht wohl sagen lässt, was von solchen Erscheinungen als Degeneration, was als Folge ungenügender Fixierung zu betrachten ist.

Auffallend ist, dass alle diese Processe nicht nur mit sehr verschiedener Geschwindigkeit ablaufen, sondern auch anscheinend ganz unregelmässig sich in den verschiedenen Stücken in derselben Lunge finden. Als Beispiel dafür wähle ich das nach 3 Tagen gestorbene Kaninchen (N. 35), dessen verschiedene Knorpelstücke uns die obigen 3 Typen aufweisen. Es wurden davon 9 Stücke untersucht. Stück 1 enthält in etwa $^4/_5$ der Knorpelhöhlen Zellen vom 2. Typus, im Übrigen meist wohlerhaltene Zellen, Stück 2 von denselben Arten etwa je die gleiche Anzahl.

Stück 3 und 4 zeigen die Mehrzahl der Knorpelhöhlen mit chromatinlosen Resten, die übrigen mit Zellen des 3. Typus angefüllt. In Stück 5 und 9 ist die überwiegende Masse der Zellen ebenfalls chromatinlos, der kleine Rest zeigt Formen, wie sie auch an frisch fixierten Knorpeln gesehen wurden.

In Stück 6, 7 u. 8 dagegen ist die Mehrzahl der Zellen wohlerhalten, von den 3 Typen nur der erste in den periphereren Teilen vertreten, der auch in den anderen Stücken, ausser 3 und 4, gelegentlich vorkommt.

Ähnliches sahen wir in späteren Fällen: oft liegen fast ganz kernlose Stücke neben den besterhaltenen. Daraus ergiebt sich die Warnung, bei diesen Untersuchungen niemals einzelne Befunde zu verallgemeinern. Deshalb würde es auch zwecklos sein, hier alle Befunde bei den 14 Tieren einzeln zu beschreiben. Es genügt, wie ich glaube, nach dem Mitgeteilten der Hinweis, dass fast bei allen Knorpelstücken, die untersucht wurden, ein — bald grosser, bald kleiner — Teil der Zellen degeneriert ist. Präcisere Regeln lassen sich m. E. darüber nicht aufstellen.

Was nun die progressiven Processe an den aus Embryonen und jungen Tieren entnommenen Knorpelstückchen anlangt, so sehen wir namentlich auch aus dem Vergleich unserer Versuche mit intravenöser und intraocularer Injection, dass die Wucherung innerhalb der Blutbahn lange nicht so mächtig ist, wie in der vorderen Augenkammer (Leopold) und in der Niere (Zahn). Von einer einigermassen lebhaften Proliferation kann eigentlich nur in dem Falle Kaninchen IX (nach 22 Tagen) die Rede sein (vergl. Fig. 37, 38, 39, 42 u. 43, Tafel IV). In einer Reihe von Fällen wurden nur spärliche Mitosen gefunden, in anderen gar keine (ob für die letzteren stets Verspätungen der Section verantwortlich zu machen sind — Section am Morgen nach dem am Abend erfolgten Tod — das lässt sich leider nicht mehr mit irgend welcher Sicherheit entscheiden, doch ist es kein Zweifel, dass in manchen Fällen dieser Umstand von Bedeutung gewesen ist).

Bei den älteren Versuchen, die zu Zeiten angestellt wurden, in denen man die Mitosen noch nicht kannte, haben natürlich Beobachtungen über das örtliche und zeitliche Vorkommen der Mitosen nicht gemacht werden

können. Das hofften wir bei unseren Versuchen nachholen und so Näheres über die Art des Wachstums der Knorpelstückchen mitteilen zu können. In Folge der Spärlichkeit der Mitosen in den meisten unserer Fälle sind wir aber leider nicht in der Lage, viel darüber zu sagen.

Wir sehen die Mitosen während eines langen Zeitraums vorkommen: zuerst fanden wir sie am 4., zuletzt am 87. Tage; am reichhaltigsten am 22. Tage. Würde man aus diesen wenigen Daten Schlüsse ziehen wollen, so würde die Proliferation im Ganzen eine langsame sein, aber sich über eine lange Zeit erstrecken; am stärksten wäre sie nach einigen Wochen. Diese Resultate würden sich mit dem decken, was nach den älteren Versuchen zu erwarten war. Über den Ort der Mitosen kann ich nur sagen, dass sie an jeder Stelle, wo sich erhaltene Knorpelzellen finden, getroffen werden können: ganz im Innern der Stücke, umgeben von wohlerhaltenen Zellen; am Rande kernhaltiger Partien in nächster Nachbarschaft kernloser Teile; in kleinen Inseln von einigen wenigen kernhaltigen Zellen, die von lauter nekrotischem Material umgeben sind. Kurz, irgend ein constantes Raumverhältnis zwischen den Mitosen und den absterbenden oder toten Knorpelzellen konnte nicht festgestellt werden.

Immerhin scheint die Wucherung erst dann aufzutreten, wenn sich an anderen Zellen regressive Veränderungen abspielen. Aber dies ist nicht die einzige Ursache der Wucherung. Die Wucherung ist viel mächtiger, als bei den Parenchymzellen, sie hält vor allem viel länger an, und auch dort, wo wir keine Mitosen finden, sehen wir doch meistens, dass sich die Zellen lange Zeit sehr gut gehalten haben. Auch können wir, wie das schon Zahn betont hatte, mit Sicherheit ein Wachstum der embolisierten Stücke daraus erschliessen, dass ihre Oberfläche in den Lungengefässen stets eine abgerundete glatte ist (siehe Fig. 42), während doch die in gewaltsamer Weise vor der Injection zerkleinerten Zellen eine unregelmässige Oberfläche besassen. — Gerade dadurch unterscheiden sich auch die embolisierten Stückchen embryonaler von den erwachsenen Tiere, bei denen, auch wenn vereinzelt Mitosen entdeckt wurden, die Oberfläche niemals vollkommen glatt und rundlich erschien.

Wollen wir die Versuche mit embryonalem Material vergleichen, mit denen, wo Knorpel erwachsener Tiere eingespritzt wurde, so ist Vorsicht geboten. Es ist zu berücksichtigen, wie ausserordentlich variabel die Befunde selbst bei einem und demselben Tiere waren (vergl. den ausführlichen Bericht über Kaninchen XXXV und die Angabe über Kaninchen XXXIII — in einem Stück Mitosen, ein anderes fast nekrotisch); ferner, dass auch bei Verwendung von embryonalem Material manchmal keine Mitosen, in anderen Fällen überhaupt keine Knorpelstückchen gefunden wurden; und dass nach etlichen Wochen oft die Mehrzahl der Stückchen überwiegend

kernhaltige Zellen enthielt, während schon nach wenigen Tagen Stücke gefunden wurden, in denen kaum eine einzige Zelle wolerhalten war. Eine sichere Grundlage zu einem solchen Vergleiche könnte nach diesen Erfahrungen nur durch grosse Versuchsreihen gewonnen werden.

Wenn aber auch unsere Befunde nicht an einem sehr grossen Material gewonnen sind, so scheinen sie uns doch im Wesentlichen eindeutig zu sein und völlig mit dem übereinzustimmen, was bereits von Leopold und besonders von Zahn in zahlreichen Versuchen festgestellt ist: dass nämlich embryonaler Knorpel bei den Verlagerungsversuchen sich anders verhält, wie Knorpel erwachsener Tiere.

Freilich zeigen gerade unsere Versuche auch einige Punkte der Übereinstimmung. Auch Knorpel erwachsener Tiere geht nicht unmittelbar und rasch zu Grunde und auch er nicht, ohne wenigstens vereinzelte Wucherungserscheinungen darzubieten. Auch darin liegt eine bemerkenswerte Übereinstimmung, dass auch in den verlagerten embryonalen Knorpelstückchen regressive Vorgänge nicht fehlen; im Ganzen zeigt sich aber der principielle Unterschied, dass der injicierte Knorpel erwachsener Tiere nach wenigen Wochen schon stark resorbiert wird, ohne andere, als höchstens mikroskopische Wucherungsvorgänge aufzuweisen, während embryonaler Knorpel sich viel länger hält und meistens reichlichere, in einzelnen Fällen sehr viel stärkere Wucherungserscheinungen darbietet.

Wollen wir aus diesem Verhalten trotz der relativ geringen Zahl der Fälle einen Schluss ziehen — und es erscheint das nicht so unstatthaft, weil unsere Beobachtungen mit denen anderer Untersucher übereinstimmen — so kann es nur der sein, dass nicht die Verlagerung allein die Ursache der Wucherung sein kann. Das spräche also gegen Ribberts Thorie. Es ist nach dem, was wir fanden, auch unter gleichen Versuchsbedingungen nicht gleichgültig, ob embryonales oder erwachsenes Zellmaterial verlagert wird, wie Ribbert meint. Das embryonale Material erweist sich, selbst unter ungünstigen Bedingungen, entschieden widerstandsfähiger, als erwachsenes, und zwar wol deshalb, weil es 1. als noch nicht völlig differenziertes Gewebe anpassungsfähiger und 2. mit weit grösserer Proliferationskraft begabt ist. Auch die Thatsache, dass sich die gewachsenen Knorpelinseln innerhalb der Blutbahn, selbst ohne zu proliferieren, lange intact erhalten können, entspricht mehr unseren Erfahrungen über die Verlagerung embryonalen Gewebes beim Menschen. Hier können sogar die Keime Jahre und Jahrzehnte lang liegen bleiben und sich erhalten, ehe sie zu erheblichem Wachstum gelangen. (Adenomyome des Uterus, Rhabdomyome, Struma suprarenalis etc.)

Wenn bei den Tierversuchen nach den Erfahrungen von Zahn und Leopold die gewucherten Knorpelstücke schliesslich vollkommen resorbiert

werden, so liegt das wohl daran, dass die Bedingungen der Tierversuche viel zu grobe sind, als dass sie mit den feinen Experimenten des Natur verglichen werden könnten. Schon der Umstand, dass die embryonalen Zellen erst einem andern Individuum entnommen werden müssen, kann für das schliessliche Schicksal der Zellen von Bedeutung sein.

Jedenfalls weisen aber auch unsere Befunde darauf hin, dass die Verlagerung embryonaler Zellen bei sonst gleichen Versuchsbedingungen viel eher zu geschwulstähnlichen Bildungen führen kann, als die ausgebildeten Zellen.

Die Versuche schienen somit auch für die Frage der Metastasenbildung nicht ohne Interesse. Hier stehen sich bekanntlich 2 Anschauungen gegenüber: die eine, von den meisten Pathologen acceptierte Ansicht, will die Ursache der Metastasenbildung in einer Steigerung der Wachstumfähigkeit der Geschwulstzellen sehen, während die andere sie durch eine Abnahme der normalen Widerstände des Körpers erklären will (Conheim und Maass, Lubarsch). Obgleich die Thatache, dass embryonale Zellen am fremden Orte leichter und ausgedehnter sich vermehren, als fertige Zellen, schon mehr für die Ansicht spricht, schien es doch noch erwünscht, der Frage experimentell näher zu treten. Zu diesem Zwecke wurden die bereits oben kurz erwähnten Versuche angestellt, die allerdings in ihrem Resultate negativ waren. Niemals konnte bei den geschwächten Tieren eine stärkere Proliferation der injicierten Knorpelstücke nachgewiesen werden. Wenn nun auch dieses negative Ergebnis nicht ohne Weiteres verwertbar ist, da eben die Eingriffe grober Natur sind und auch vielleicht nicht lange genug fortgesetzt wurden, so erscheint doch der Schluss berechtigt, dass eine allgemeine Schwächung des Körpers nicht die alleinige Ursache der Metastasenbildung sein kann; zumal noch mannigfache andere Gründe, auf die von Lubarsch in dem 4. Aufsatz näher eingegangen wird, gegen die Hypothese sprechen.

Zum Schlusse lasse ich eine kurze Zusammenfassung der Ergebnisse meiner Experimente folgen:

1. Jede experimentelle Parenchymzellenembolie führt zu Thrombenbildung und Leukocytose.

2. Jede experimentelle Parenchymzellenembolie führt zur Embolie von Knochenmarksriesenzellen. Das stimmt auch mit den Erfahrungen beim Menschen; man muss diese Erfahrung im Auge behalten, wenn man bei Eklampsie und anderen Erkrankungen den Befund grosskerniger — und anscheinend mehrkerniger — Zellen richtig deuten will; ja es ist sogar Verwechslung mit Placentarzellenembolie möglich, weil auch die Knochenmarkriesenzellen mitunter noch einen deutlichen Protoplasmamantel behalten.

3. Nach vielen experimentellen Parenchymzellenembolieen fanden wir Knochenmarkgewebe in Lungenarterien.

4. Die embolisierten Parenchymzellen zerfallen mehr oder weniger rasch nach dem Typus der Coagulationsnekrose, Karyorrhexis und Chromatolyse. Vereinzelt erscheinen auch an Nieren-, Leber- und Placentarzellen Mitosen, die aber nicht zur Bildung specifischer Zellen führen; vielmehr wird schliesslich der ganze Pfropf nach Art eines Thrombus organisiert.

5. Die Chancen für die Proliferation verlagerter Gewebsstücke sind um so günstiger, je weniger hoch differenziert die verlagerten Zellen sind und je weniger der neue Boden von dem alten in seinen Ernährungsbedingungen abweicht.

6. Bezüglich der Lehre von der Geschwulstmetastase haben die Versuche es wahrscheinlich gemacht, dass die Metastasierungsfähigkeit auf einer Steigerung der Proliferationskräfte beruht.

7. Nebenergebnisse:

a) bezüglich der Ribbert'schen Theorie, dass Hyperämie durch Gewebsentspannung Proliferation auslösen könne, wurde durch ein Experiment die Ansicht gestützt, dass wirklich stärkere Gefässfüllung eine Druckverminderung in den zwischen den Gefässen gelegenen Teilen erzeugen kann.

b) Die Processe der Hyperchromatose können ohne die Beteiligung von Leukocyten (Klebs) zu Stande kommen,

Am Ende dieser Arbeit sei es mir gestattet, Herrn Professor Dr. Lubarsch für die lebhafte Anregung und die weitgehende Unterstützung, die er mir auch bei ihrer Anfertigung gewährt hat, meinen aufrichtigen Dank auch an dieser Stelle auszusprechen.

Literatur.

1. Arnold. Beobachtungen über Kerne und Kernteilungen in den Zellen des Knochenmarks. Virch. Arch. Bd. 93; und weitere Beobachtungen über die Teilungsvorgänge an den Knochenmarkszellen etc. Ebenda Bd. 97.
2. Arnold. Altes und Neues über Wanderzellen. Virch. Arch. Bd. 132 und Bd. 133.
3. Aschoff. Über capilläre Embolie von riesenkernhaltigen Zellen. Virch. Arch. Bd. 134.
4. Cohnheim und Maas. Zur Theorie der Geschwulstmetastasen. Virch. Arch. Bd. 70.
5. Demarbaix. Division et dégénerescense des cellules géantes de la moëlle des os. Cellule Bd. V, S. 25.
6. Ehrlich. Farbenanalyt. Studien. Berlin, A. Hirschweld.
7. P. Foà. Sur les thrombroses produites par des éléments parenchymateux. Arch. ital. de biologie Bd. 24, 1895.
8. Flemming. Arch. f. mikr. Anat. Bd. 38.
9. Galeotti. Beitrag zum Studium des Chromatins in den Epithelzellen der Carcinome. Ziegl. Beitr. Bd. XIV. Heft 2.
10. Hanau. Fortschr. d. Med. Bd. 4. Zur Entstehung und Zusammensetzung der Thromben.
11. Hansemann. Über asymmetr. Zellteilung in Epithelkrebsen und deren biolog. Bedeutung. Virch. Arch. Bd. 123.
12. Derselbe. Studien über die Specifizität, den Altruismus und die Anaplasie der Zellen etc. Berlin, 1893. A. Hirschweld,
13. Heidenhain. Neue Untersuchungen über die Centralkörper und ihre Beziehungen zum Kern- und Zellenprotoplasma. Archiv für mikr. Anatomie. Bd. 43.
14. Kaufmann. Über Enkatarraphie des Epithels. Virch. Arch. Bd. 98.
15. Klebs. Allgemeine Pathologie. Bd. II, 1889.
16. Derselbe. Die Bildung des Kernchromatins. Fortschr. d. Med. Bd. VI, S. 306.
17. Jürgens. Tageblatt d. 59. Versamml. deutsch. Naturf. und Ärzte zu Berlin 1886.
18. Leopold. Experiment. Untersuch. über d. Aetiologie d. Geschwülste. Virch. Arch Bd. 85.
19. Lubarsch. Zur Lehre von der Parenchymzellenembolie. Fortschr. d. Med. Bd. 11, S. 805.
20. Derselbe. Ergebnisse der allgem. Pathol. etc. Jahrg. I, Abtheil. II.
21. Pels-Leusden. Virch. Arch. Bd. 142.
22. Ribbert. Die Entstehung der Geschwulste. Dtsch med. Wochenschr. 1895. No. 1—3.
23. Derselbe. Das pathol. Wachstum etc. Berlin 1896.
24. Schmaus und Albrecht. Über Karyorrhexis. Virch. Arch. Bd. 138. Supplementsh.
25. Schmorl. Verhandl. d. dtsch. Gesellsch. f. Gynäkol. und Verhandl. d. Naturforscher-Versamml. 1891.
26. Derselbe. Pathol. anatom. Untersuch. über Puerperaleklampsie 1893. Leipzig.
27. Schweninger. Zeitschr. f. Biol.
28. Solger. Arch. f. mikrosk. Anatomie. Bd. 31 u. 38.
29. Stroebe. Über Kernteilung u. Riesenzellenbildung in Geschwulsten und in Knochenmark. Ziegl. Beitr. Bd. VII u. Bd. IX.
30. Trambusti. Über den Bau und die Teilung der Sarkomzellen. Ziegl. Beitr. Bd. 22.
31. Virchow. Verhandl. d. Gesellsch. deutsch. Naturf. Halle 1891.
32. Zahn. Über d. Schicksal der in den Organism. implant. Gewebe. Virch. Arch. Bd. 95. S. 369.

Erklärung der Abbildungen.

Tafel I.

Fig. 1: Mitosen in verlagerten Nierenstückchen von der Katze. 9 Tage nach der Verlagerung. Hc: Harncanälchen; M: Mitosen; Grg: Granulationsgewebe. Vergrösserung Zeiss $^1/_{12}$ Imm. Ocul. 2.

Fig. 2: Aus demselben Präparat. Mitosen. Bezeichnung wie in Fig. 2.

Fig. 3 u. 5: Verschiedene Phasen des Kernzerfalls in verlagerten Nieren- und Leberstückchen.

Fig. 4: Harnkanälchen mit Kernzerfall.

Fig. 6: Gallengang mit Mitosen aus einem verlagerten Leberstückchen. Vergr. Zeiss E. Ocul. 4.

Fig. 7—12: Riesenkerne, gefunden in Lungencapillaren bei Kaninchen nach intravenöser Injection von parenchymatösen Organteilen und zwar:

Fig. 7: Kaninchen nach Niereninjection innerhalb 24 Stunden gestorben. Zeiss, Oel-Imm. $^1/_{12}$. Ocul. 2.

Fig. 8: Kaninchen 25 Tage nach Niereninjection getötet. Zeiss, Imm. $^1/_{12}$, Ocul. 3.

Fig. 10: Leberinjection, 2 Tage. Vergrösserung wie Fig. 2.

Fig. 9: 27 Tage nach Injection von embryonaler Leber. Dieselbe Vergrösserung.

Fig. 11: Aus demselben Präparat. Zeiss. Imm. $^1/_{12}$, Ocul. 2.

Fig. 11a: Dasselbe, Object. A, Ocul. 4.

Fig. 12: Von demselben Fall, Imm. $^1/_{12}$, Ocul. 4.

Tafel II.

Fig. 13 und 14: Kerne von Riesenzellen aus dem frisch entnommenen Knochenmark eines gesunden Kaninchens. Imm. $^1/_{12}$. Ocul. 4.

Fig. 16: Placenta, 3 Tage. Imm. $^1/_{12}$. Ocul. 4.

Fig. 15, 15a und 20: 1 Tag nach Niereninjection.

Fig. 21: 27 Tage nach Injection von embryonaler Leber. Fig. 15, 15a u. 20; Imm. $^1/_{12}$. Ocul. 4.

Fig. 17: Protoplasmahaltige embolisierte Riesenzelle. 3 Tage nach Injection von Mammagewebe.

Fig. 18: Knochenmarkembolie beim Menschen. Fall von Eklampsie. Tod am 3. Tage. Rz: Riesenzellen; Fz: Fettzellen; Kp: Kohlenpigment. Vergr. Zeiss C. Ocul. 4.

Fig. 19: Pfropf in einer Lungenarterie eines Kaninchens, dem vor 3 Tagen Nierensubstanz in die Vena jugularis gespritzt war. Im Bilde unten liegt ein Stück — veränderten — Nierengewebes, daran anschliessend nach oben zu Knochenmarkgewebe im Gefässlumen. Zeiss, Object. A, Ocul. 4, Tubuslänge 200.

Fig. 22 giebt die in der vorigen Figur 19 umrandete Partie wieder bei Oel-Imm. $^1/_{12}$, Ocul. 4, Tub.-L. 200. i: die lebhaft wuchernde Intima; mi: 3 Mitosen an Intimazellen; p: platte Zelle, einem Fetttropfen anliegend, auf dem Querschnitt. Hier und in Figur 17, 19 l_1, l_2, l_3: Zelltypen aus dem Knochenmarkgewebe in Figur 1. ml und ml_2: Mitosen an den betreffenden Zellarten.

Fig. 17: Eine Riesenzelle aus demselben Gewebe. Fig. 17, 19, 22: Zeiss, Oel-Imm. 1/12, Ocul. 4, Tub.-L. 160.

Fig. 23: Knochenmarkembolie beim Menschen. Fall von Eklampsie. Zeiss 1/12. Ocul. 4. Rz: Riesenzellen; r. Bk: rote Blutkörperchen.

Fig. 24: Teile aus Fig. 25, mit Object. E gezeichnet. m: Mitose.

Tafel III.

Fig. 25 u. 26: Schnitte durch Lungenarterien eines Kaninchens, dem 15 Tage vor seinem Tode Lebersubstanz in die Jugularvene gespritzt war. Sie enthalten Intimawucherungen, die teils aus Riesenzellen, teils aus kleinen rundlichen und spindeligen Elementen bestehen. Zeiss, Object. A, Ocul. 4, Tub.-L. 200.

Fig. 28: Pfropf in einer Lungenarterie eines Kaninchens, dem vor 4 Tagen Nierengewebe in die Jugularvene gespritzt war. Er enthält — verändertes — Nierengewebe und Abkömmlinge von Intimazellen. An verschiedenen Stellen Mitosen (1—5). Zeiss Object. E, Ocul, 2.

Fig. 27, 29, 30: Die in Fig. 25 gezeichneten Mitosen, mit den sie umgebenden Zellen. Imm. 1/12, Ocul. 2.

Fig. 31 u. 32: Hyperchromatische Zellkerne in eingespritzten Knorpelstücken. Fig. 31: Kaninchen XXIX, 1, Fig. 32: Kaninchen XXXI, Stück 1.

Fig. 34: Zellen aus dem injicierten Knorpelstück 3, Kaninchen XXXI. Fig. 31—34: Zeiss 1/12, Ocul. 4.

Fig. 33: Zellen von Bronchialknorpel in demselben Schnitt.

Tafel IV.

Fig. 35: Kaninchen XXXI, Stück 4, Knorpelzellen. Fig. Vergr. Zeiss 1/12. Ocul. 4.

Fig. 36: Teil des Knorpelstückes 3, Kaninchen XXXV, Object. E. Ocul. 4.

Fig. 37—39: Mitosen an Knorpelzellen. Zeiss Oel-Imm. 1/12, Ocul. 4.

Fig. 37: Kaninchen IX, Stück 7

Fig. 38: Kaninchen IX. Stück 9.

Fig. 40 (mit Object. A): Kaninchen IX, Stück 1.

Fig. 39: Der in Fig. 38 eingerahmte Teil vergrössert.

Fig. 41: Kaninchen XXXV, Knorpelzellen mit geschrumpften, ganz dunklen Kernen. Zeiss, Oel-Imm. 1/12, Ocul. 2.

Fig. 42: Knorpelstück in Lungenarterie, Mitosen enthaltend. Kaninchen XXXIII, Zeiss, Object. E, Ocul. 2.

Fig. 43: Eine Mitose, umgeben von ganz chromatinlosen Zellen. Kaninchen XVIII, I, 1.

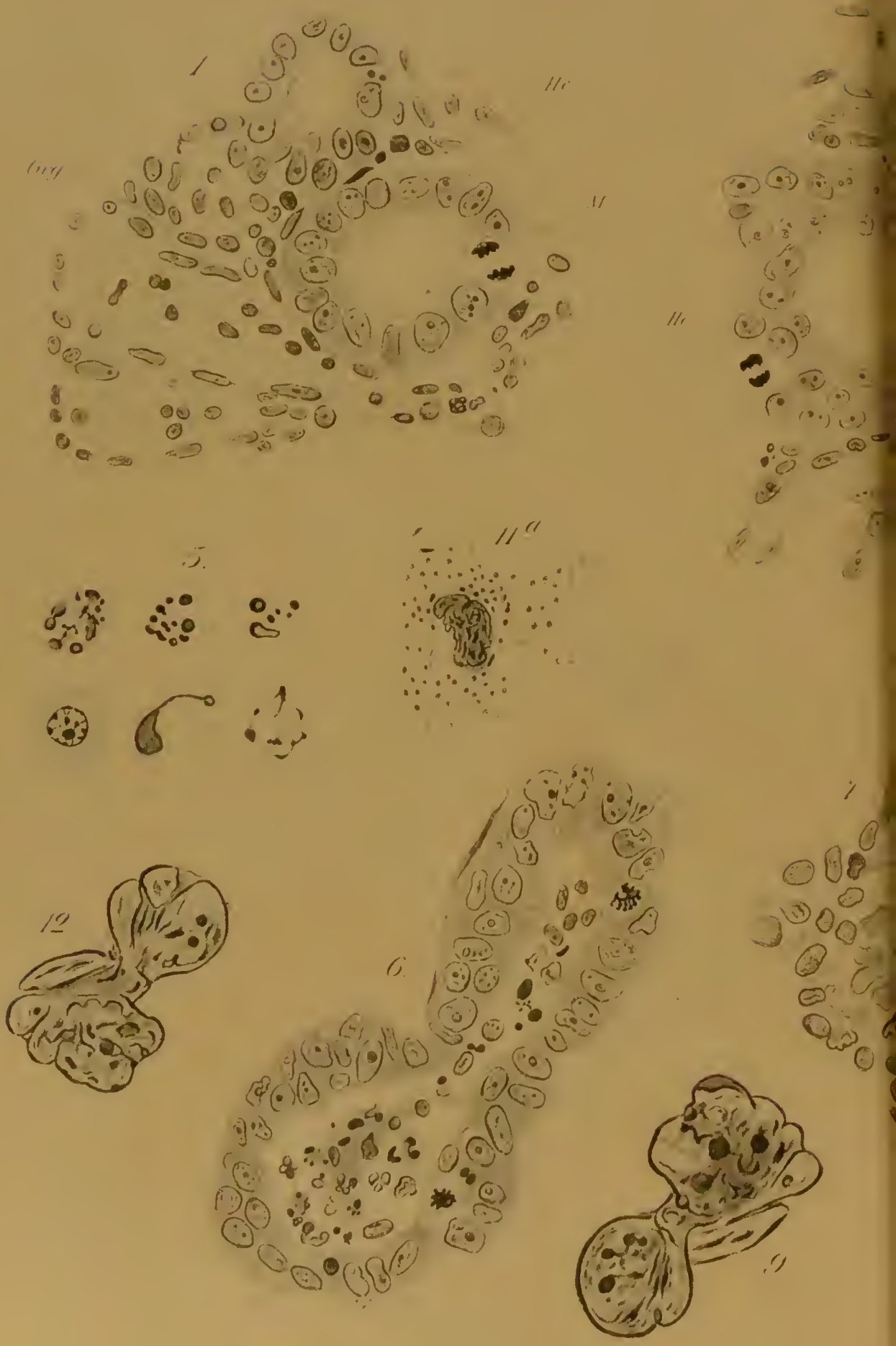

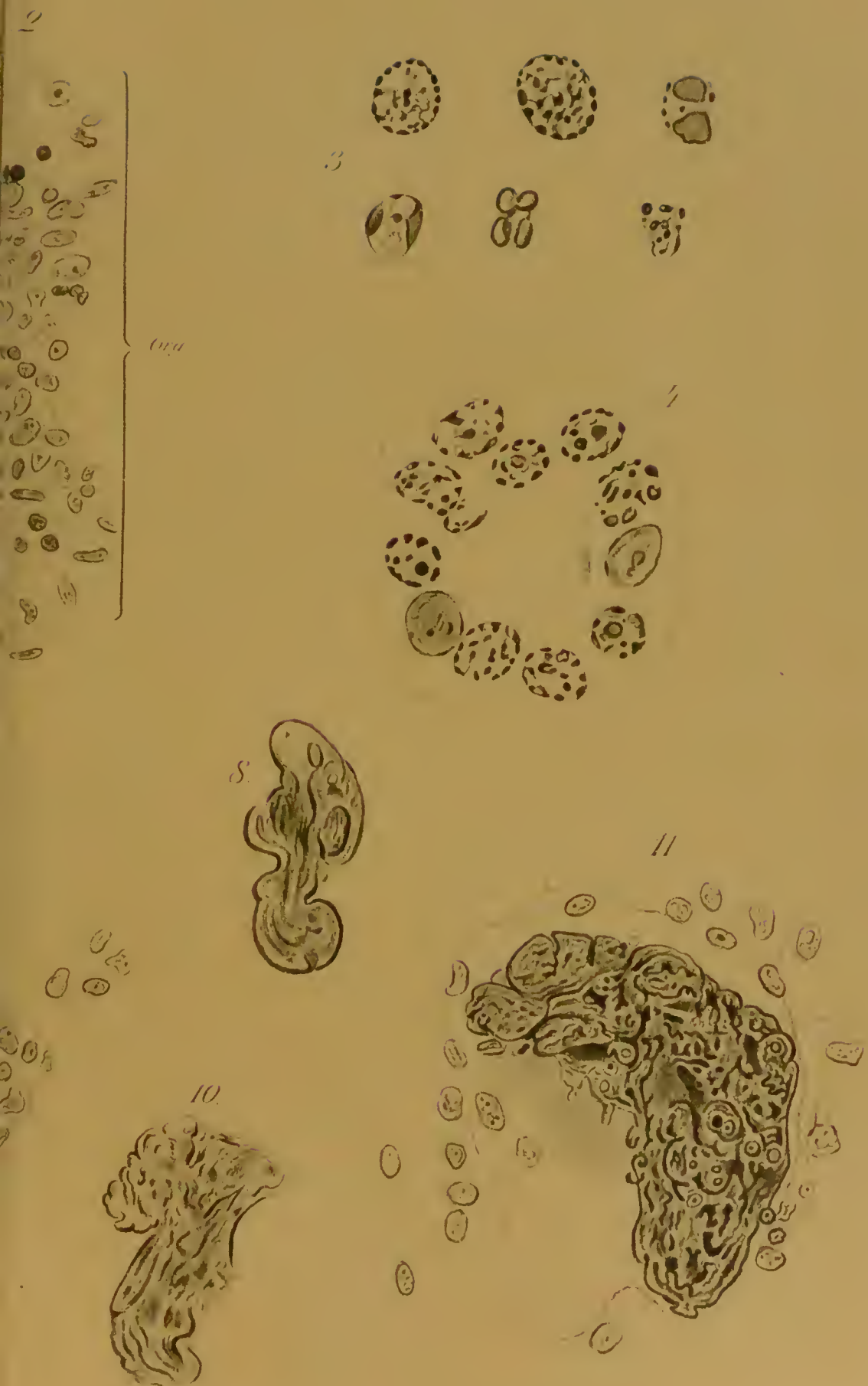
2
3
4
5
10
11


13.
14
21
22.
23.
Fz.
r Bk
Rz.
p

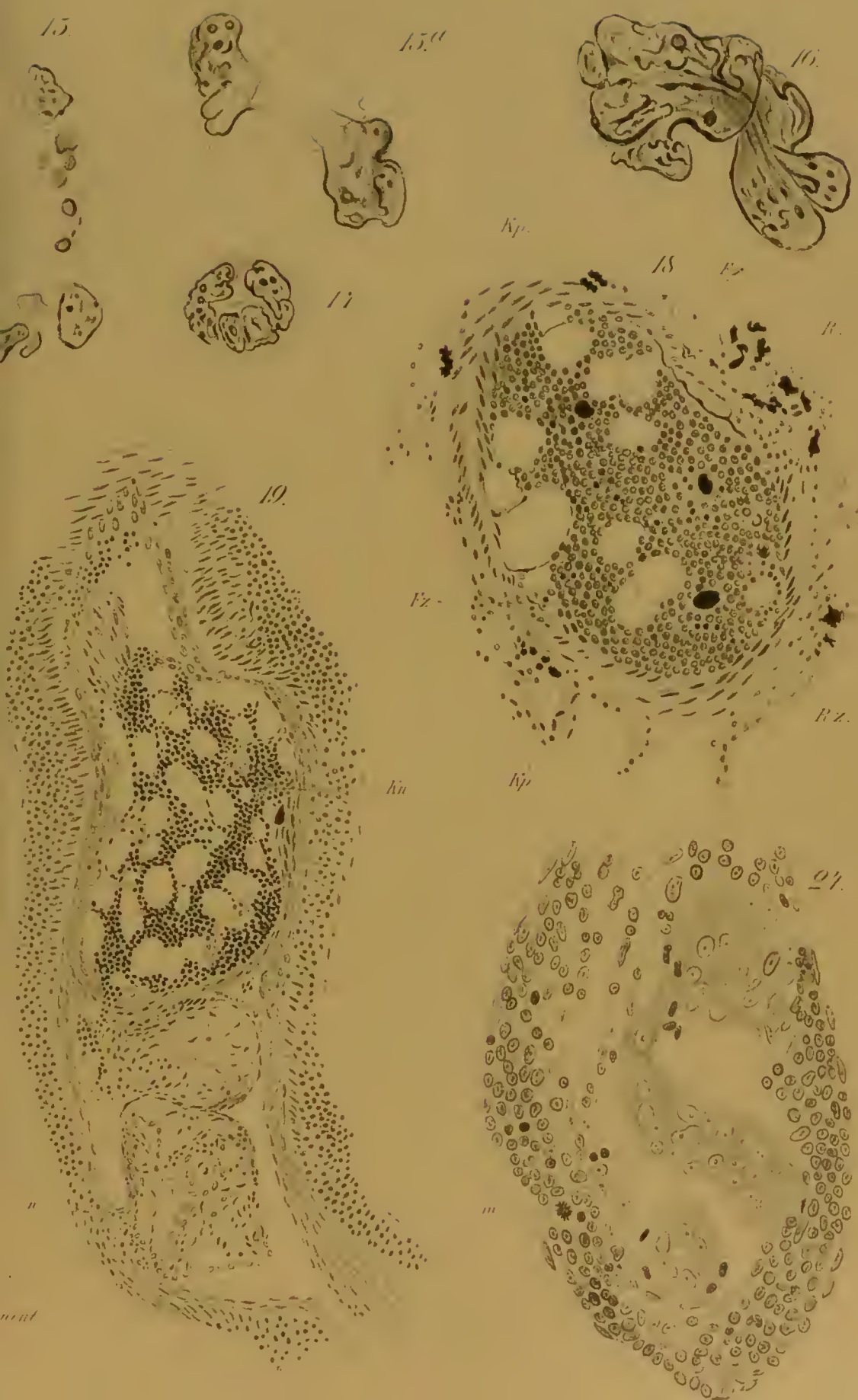
15.
15.a
16.
17
18
Kp.
Fz
R.
Fz
Rz.
Kp
19.
Kn
n
m
24.

25.

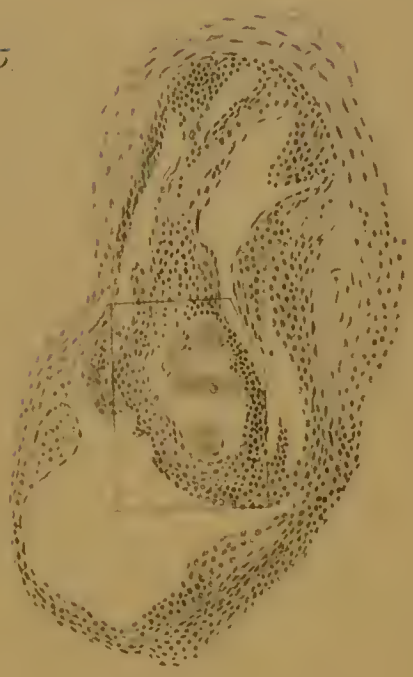

30.

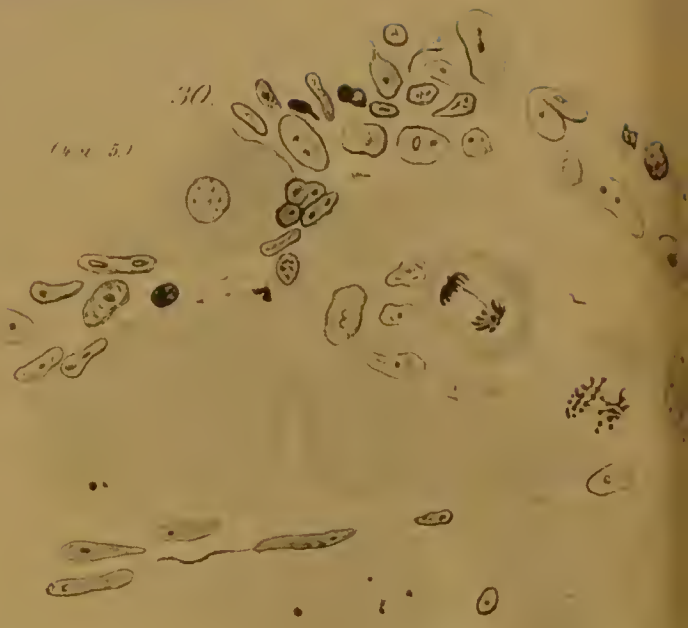

26.



31.





32.



34.

Lingemann del. Krapf lith.

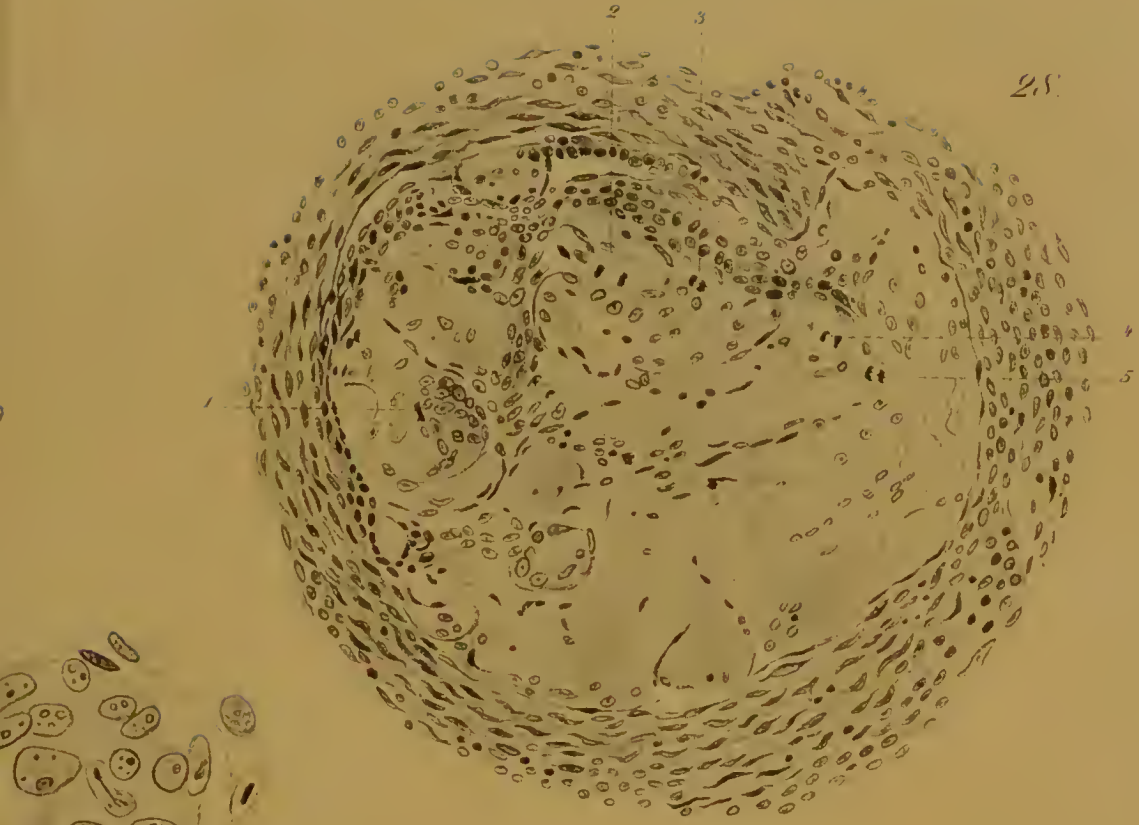



Verlag von L. F. Bergmann in Wiesbaden.

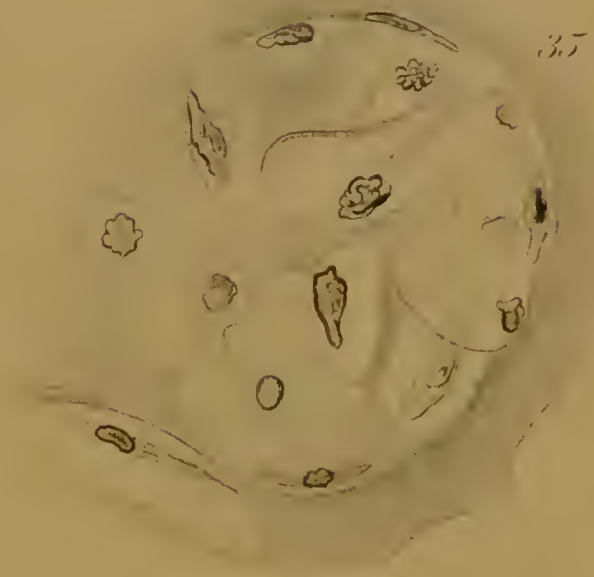

35.

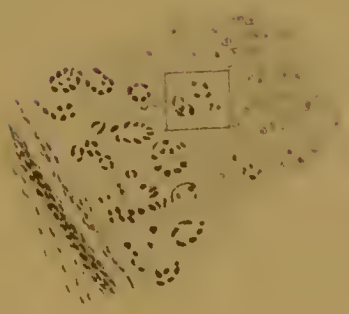

40.

41.

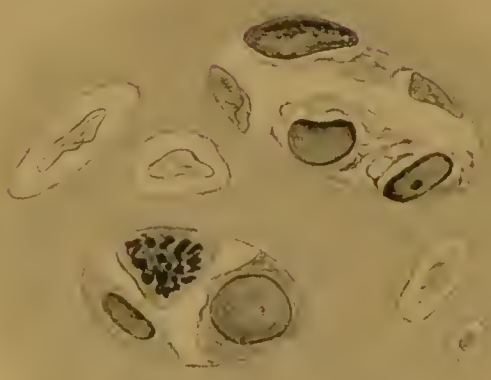

39.

37.

38



36.

43.



42